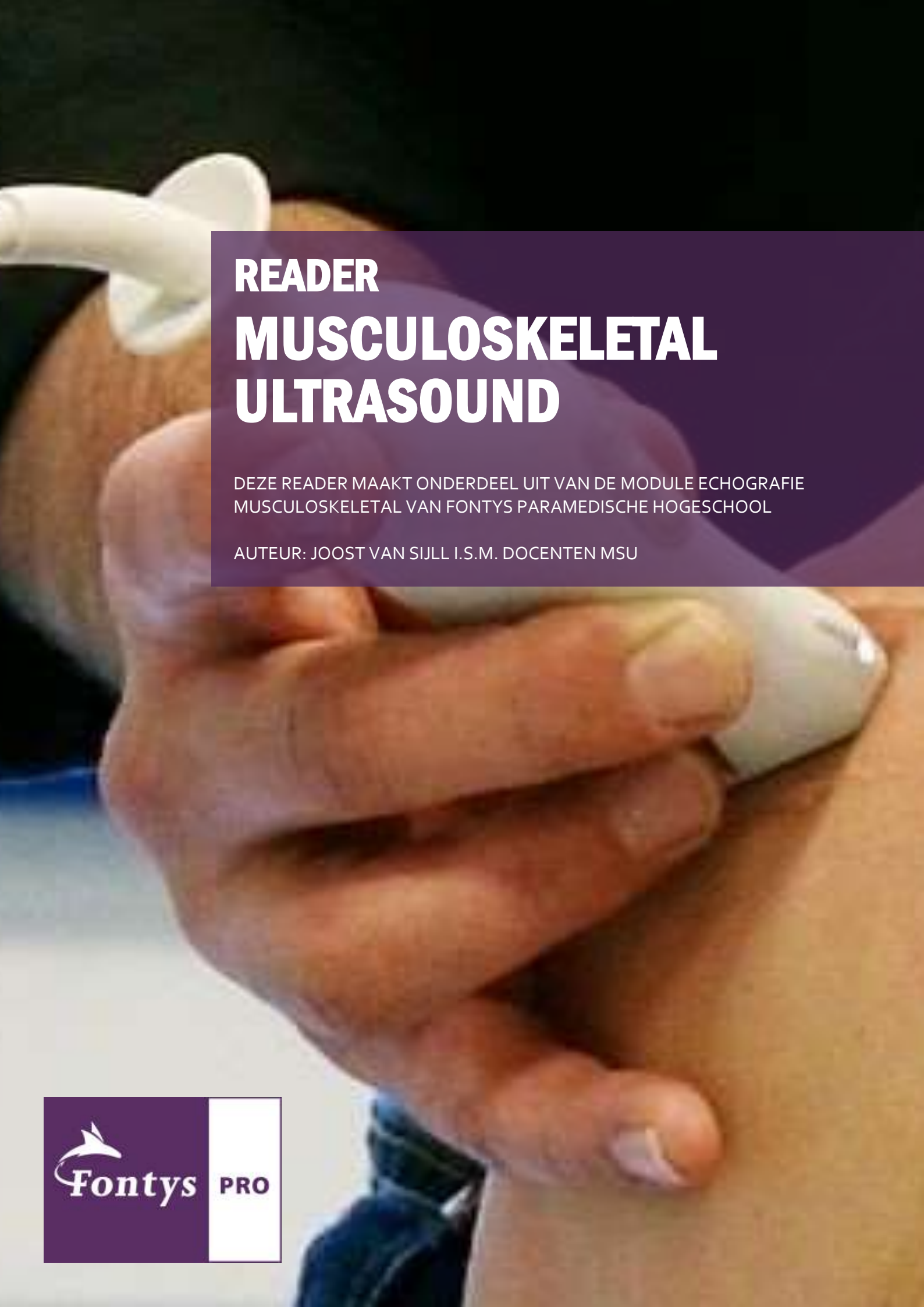

READER
MUSCULOSKELETAL ULTRASOUND

DEZE READER MAAKT ONDERDEEL UIT VAN DE MODULE ECHOGRAFIE MUSCULOSKELETAL VAN FONTYS PARAMEDISCHE HOGESCHOOL

AUTEUR: JOOST VAN SIJLL I.S.M. DOCENTEN MSU

Fontys PRO

Inhoud

1. Schouder 2

Anatomie 2

Pathologie 13

2. Elleboog 20

Anatomie 20

3. Pols 27

Anatomie 27

4. Heup 31

Anatomie 31

5. Knie 37

Anatomie 37

6. Enkel, achillespees en voet 45

Anatomie 45

Literatuur 55

1. Schouder

Anatomie

De belangrijkste functie van de schouder is het positioneren van de arm en de hand in de vrije ruimte. Optimaal functioneren van de schouder kan alleen als er een goede balans bestaat tussen de mobiliteit en de stabiliteit in de schouder. Het schoudergewricht is het meest mobiele gewricht in ons lichaam en het gewricht waarin de meeste luxaties voorkomen.

De ossale anatomie van de schoudergordel wordt gevormd door 3 botstukken: de humerus, de scapula en de clavicula. De bewegingen in de schoudergordel worden onder meer mogelijk gemaakt door een aantal nauw met elkaar samenhangende synoviale gewrichten: het acromioclaviculaire gewricht, het sternoclaviculaire gewricht en het glenohumerale gewricht. In combinatie met het scapulo-thoracale (pseudo)gewricht en de cervico-thoracale overgang dragen zij bij aan de grote beweeglijkheid van de bovenarm ten opzichte van de romp.

Osteologie van de Humerus

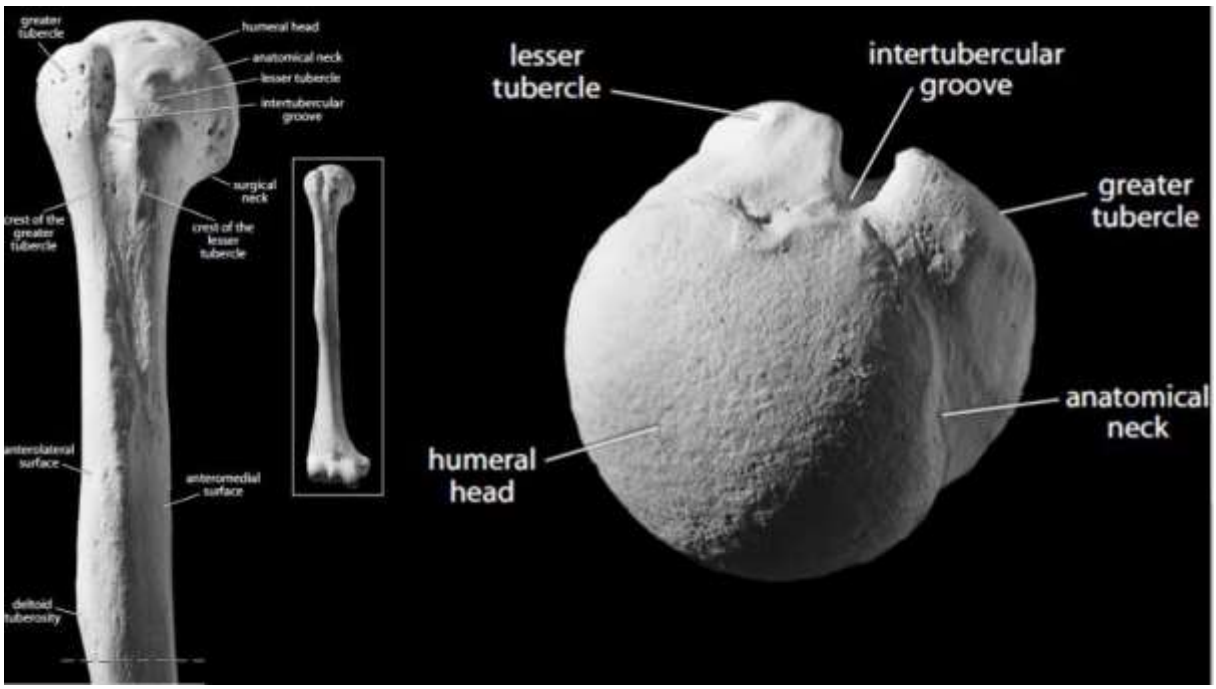

Figuur 1: Fontys Paramedische Hogeschool, Opleiding Fysiotherapie, Vakgroep anatomie 2016.

De humeruskop (caput humeri) is mediaal, posterior en superior georiënteerd, en vormt het gewrichtsvlak van de humerus. Het collum anatomicum is de begrenzing tussen de humeruskop en de tuberculum majus en minus. Op het collum anatomicum bevindt zich geen kraakbeen. Het tuberculum minus en majus zijn twee bony landmarks aan de ventrale en ventro-laterale zijde van de humerus. Zij fungeren vooral als insertie voor de pezen van de rotatorcuff. Tussen de tuberculum minus en majus ligt de sulcus intertubercularis, de groeve waarin de lange pees (caput longum) van de m. biceps brachii ligt.

Osteologie van de scapula

De kom van de schouder (fossa glenoïdale) is lateraal, superior en anterior georiënteerd. Het gewrichtsoppervlak is relatief vlak. Door de aanwezigheid van het labrum glenoïdale (dat uit fibreus kraakbeen en collageen bestaat) wordt de kom van de schouder relatief dieper. Daarnaast is het labrum een passieve structuur die voor stabiliteit in het gleno-humerale gewricht zorgt. De margo medialis vormt

de mediale begrenzing van de scapula en de margo lateralis de laterale begrenzing. De angulus superior en de angulus inferior vormen het meest superior en inferior deel van de margo medialis. De afstand tussen de wervelkolom en de angulus inferior is groter dan de afstand tussen de wervelkolom en de angulus superior.

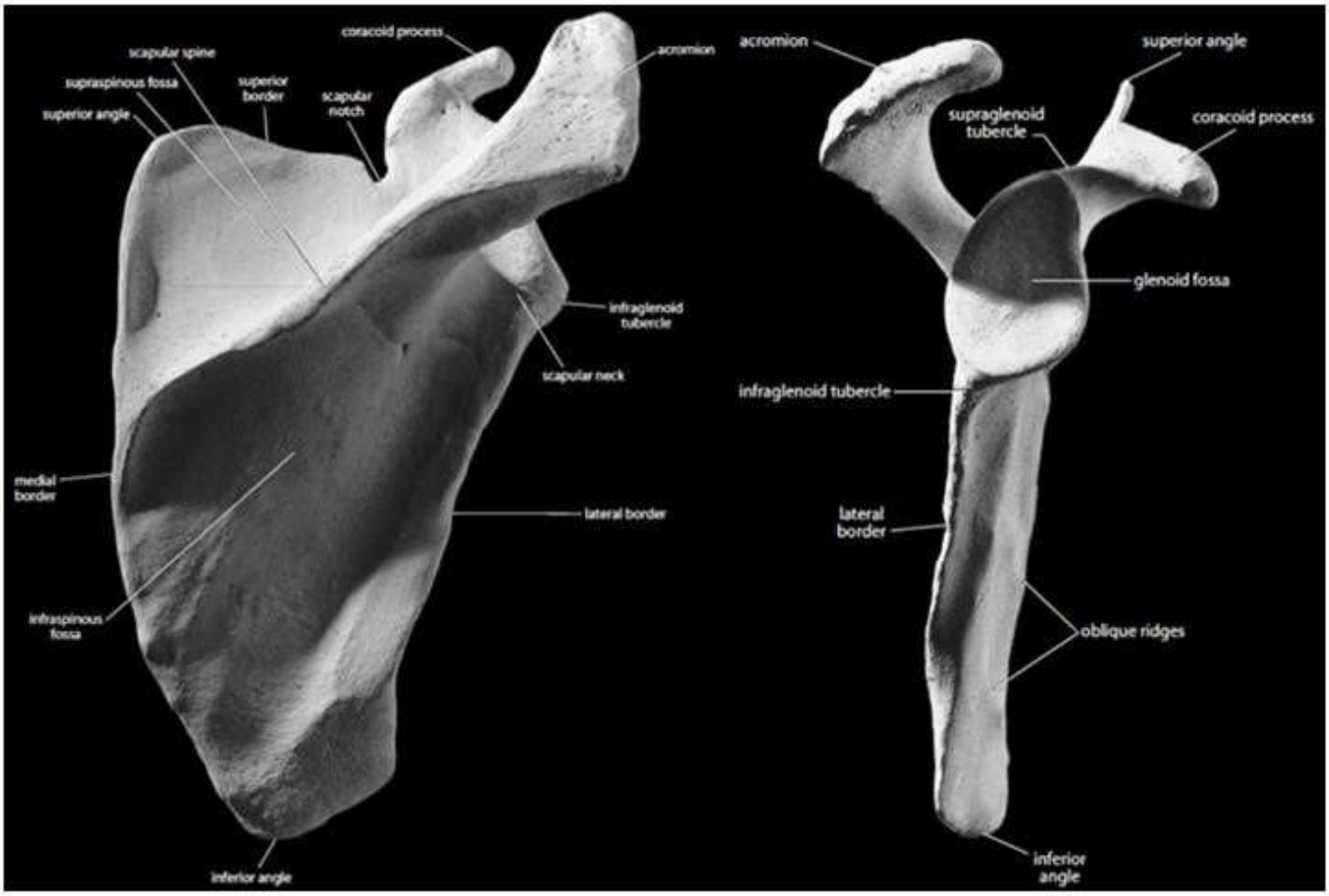

Figuur 2: Bron Fontys Paramedische Hogeschool, Opleiding Fysiotherapie, Vakgroep anatomie 2016.

Het dorsale vlak van de scapula wordt door de spina scapula in twee compartimenten verdeeld, de fossa supraspinata en de fossa infraspinata. Lateraal gaat de spina scapula over in het acromion, dat dorsolateraal een bijna rechte hoek maakt en ventrolateraal een min of meer ronde bocht.
Het acromion vormt, samen met de processus coracoideus en het ligamentum coraco-acromiale, het schouderdak. In de literatuur wordt door Bigliani 3 acromion typen beschreven:

- Type I: has a a relatively flat ndersurface
- Type II: is slightly convex
- Type III: is hooked.

Type 0 glenoid notch, no notch

Type II glenoid notch, notched

Type I glenoid notch, curved

Type III glenoid notch, scalloped

Figuur 3: Bron Fontys Paramedische Hogeschool, Opleiding Fysiotherapie, Vakgroep anatomie 2016.

Osteologie van de clavicula

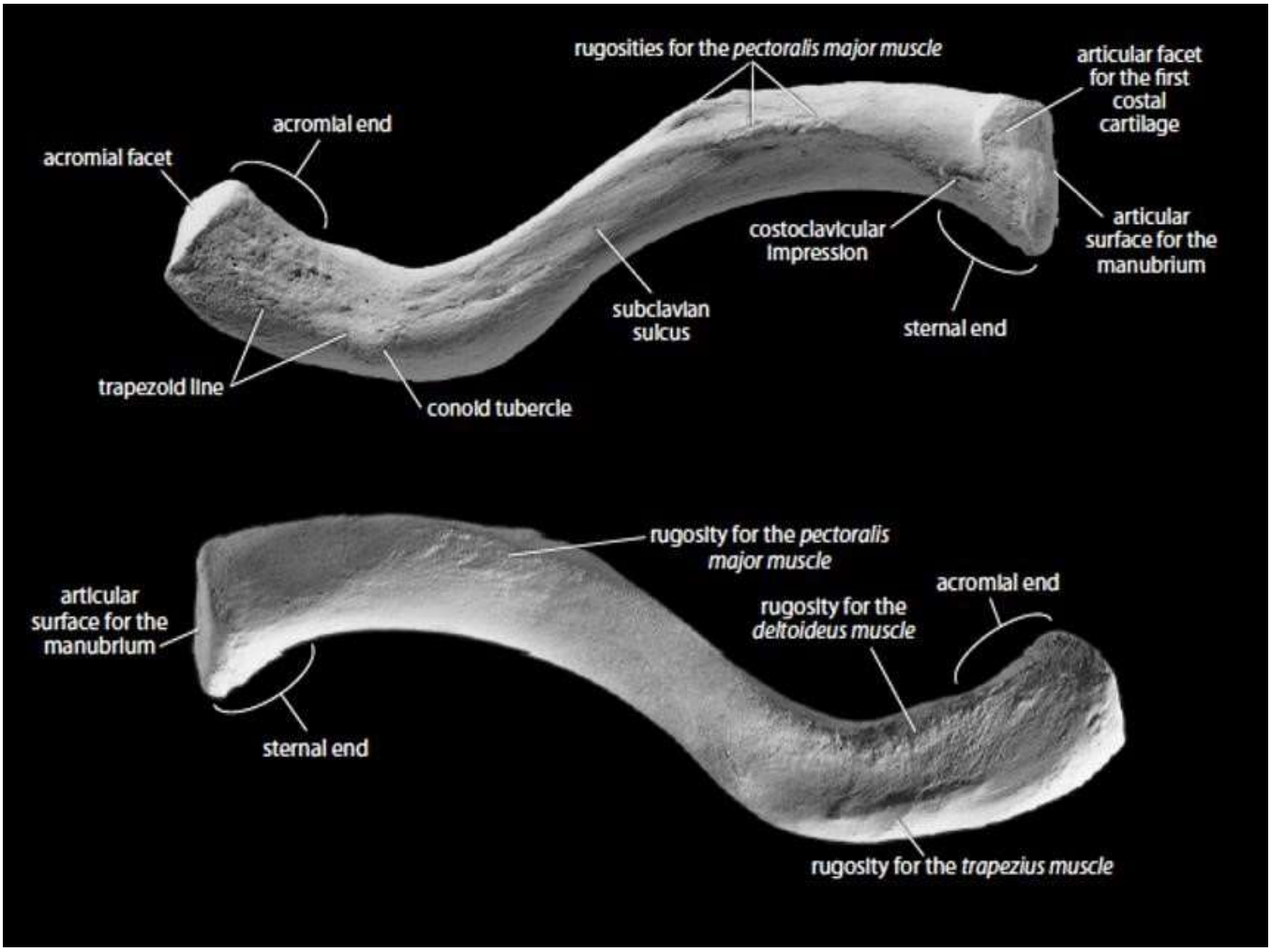

Figuur 4: Bron Fontys Paramedische Hogeschool, Opleiding Fysiotherapie, Vakgroep anatomie 2016.

Het derde botstuk in de schoudergordel is de clavicula. Het mediale facet van de clavicula vormt het gewrichtsvlak in het SC-gewricht en het laterale facet van de clavicula vormt samen met het mediale rand van het acromion het AC-gewricht.

Myologie

Rotator cuff

De rotator cuff bestaat uit de volgende 4 spieren: m. subscapularis, de m. supraspinatus, de m. infraspinatus en de m. teres minor. De functie van de rotator cuff is het stabiliseren van het glenohumerale gewricht en geleiden van de bewegingen van het gleno-humeraalgewricht: abductiekracht, endo- en exorotatiekracht

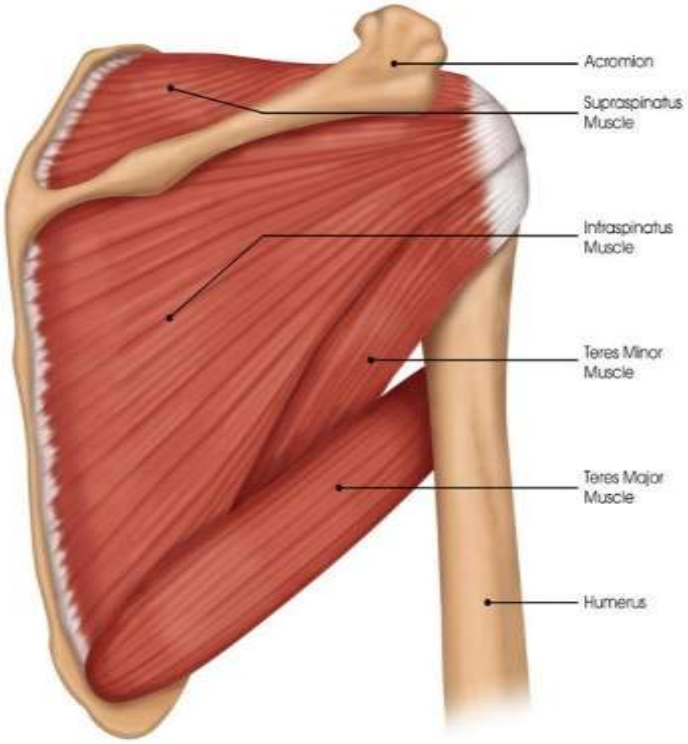

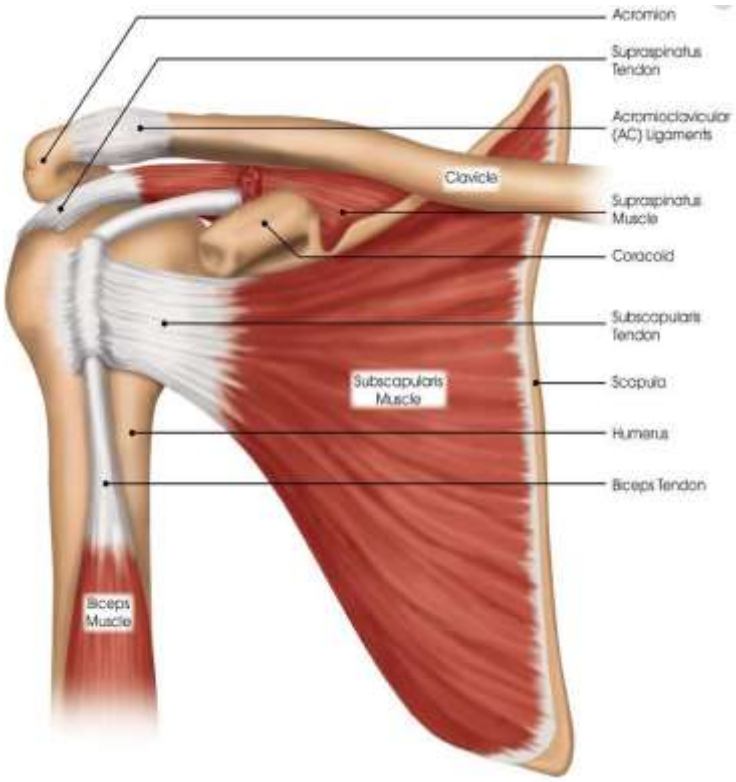

Figuur 5: Bron: Website Dr. Steven Chudik

De origo van alle rotator cuff spieren is gelegen op de scapula. De origo van de m. subscapularis is de fossa subscapulare. De origo van de m. supraspinatus is de fossa supraspinatus en voor de m. infraspinatus is de origo de fossa infraspinatus. De origo van de m. teres minor is de margo lateralis van de scapula. De m. subscapularis hecht aan op de tuberculum minus. De m. supraspinatus, de m. infraspinatus en de m. teres minor hechten aan op de tuberculum majus.
De pezen van de rotator cuff zijn verstevigers van het gleno-humerale kapsel. Deze pezen zijn aan laterale zijde (ter hoogte van de insertie) vrijwel volledig met elkaar vergroeid. De pees van de m. subscapularis vormt nadat hij zich aan het tuberculum minus heeft vastgehecht met nog enkele andere peesvezels het lig. transversum humeri. Het ligament overbrugt de bicepspees en hecht aan op het tuberculum majus. Het zorgt ervoor dat de bicepspees niet luxeert. De pezen van de m. subscapularis en de m. supraspinatus worden gescheiden door de pees van de m. biceps brachii caput longum, de bicepspees. Dit gebied wordt het rotator interval genoemd. De cuff is als het ware een kap met een kleine opening, de rotator interval. Hierin liggen capsulaire ligamenten (lig coracohumerale) en een dunne bindweefsellaag. De pees van de m. teres minor is ook onderdeel van de cuff, deze is echter klein en kan niet goed van de infraspinatuspees worden onderscheiden. De subscapularis wordt gedeeltelijk overkapt door het processus coracoideus, de supraspinatuspees door het acromion en het lig. coracoacromiale. De infraspinatuspees wordt door delen van het acromion overdekt en delen van de spina scapulae.

Lange bicepspees

De bicepspees ontspringt aan het tuberculum supraglenoidale, het craniale deel van het gewrichtskapsel en het aangrenzende deel van het labrum glenoidale. De pees loopt over de humeruskop de sulcus intertubercularis in en wordt omgeven door een peesschede, die een uitloper is van het glenohumerale gewrichtskapsel en vormt distaal in de sulcus een blinde zak. De bicepspeesschede heeft zo een verbinding met de gewrichtsholte. Het ligamentum transversum humeri is een uitloper van de subscapularis, deze hecht aan aan het tuberculum majus en zorgt dat de bicepspees niet luxeert uit de sulcus.

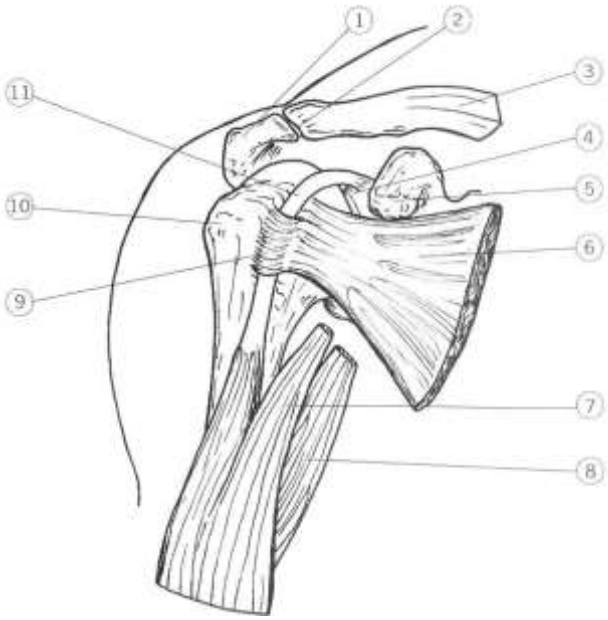

1. acromion
2. AC-gewricht
3. clavicula
4. glenoid
5. proc. coracoideus
6. m. subscapularis
7. m. biceps brachii caput breve
8. m. coracobrachialis
9. lig. transversum humeri
10. 10. tuberculum majus
11. m. biceps brachii caput longum

Figuur 6: Bron onbekend.

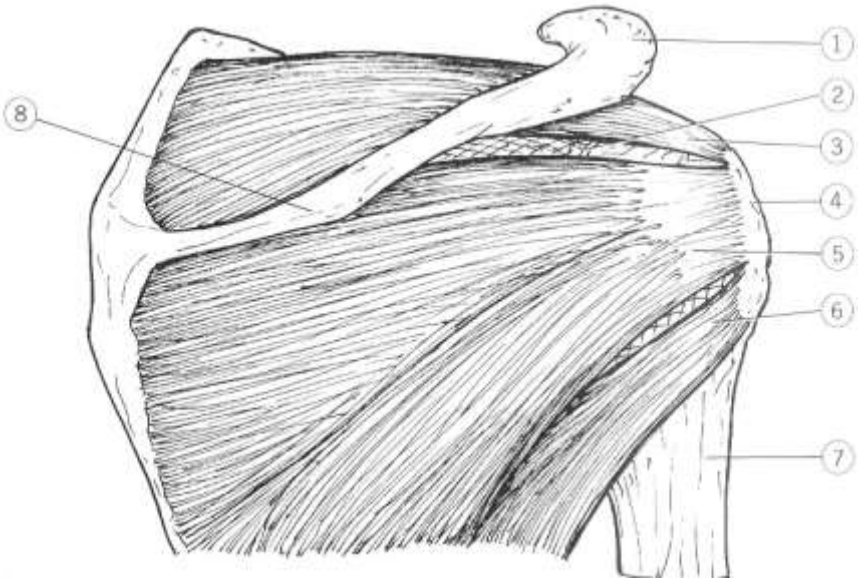

1. . acromion
2. . glenohumerale gewricht
3. . m. supraspinatus
4. . tuberculum majus
5. . m. infraspinatus
6. . m. teres minor
7. . humerus
8. . spina scapulae

Figuur 7: Bron onbekend

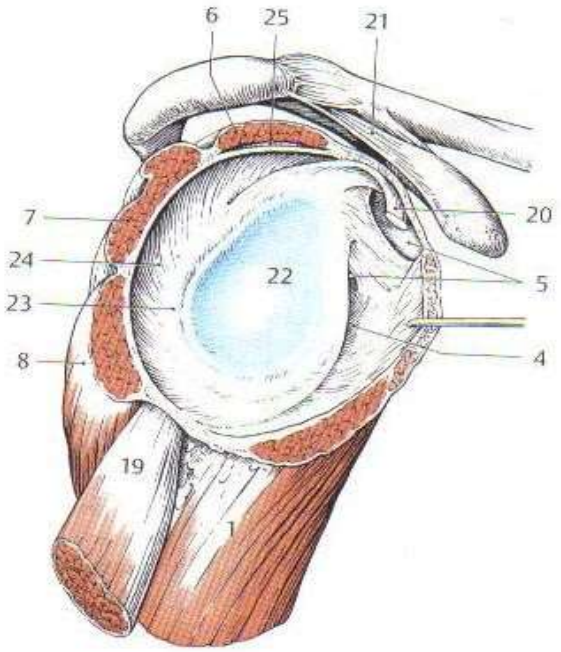

1. m. subscapularis
2. bursa subtendinea m. sub scapularis
3. bursa subcoracoidea
4. m. supraspinatus
5. m. infraspinatus
6. m. teres minor
7. m. tricep brachii caput longum
8. m. biceps brachii caput longum
9. lig. coraco-acromiale

Figuur 8: Bron onbekend

Subacromiale ruimte

Het dak van de subacromiale ruimte wordt gevormd door het ligament coraco-arcromiale (het ligament dat het acromion en het processus coracoideus met elkaar verbindt) en het antero-inferieure deel van het acromion. De volgende structuren zijn gelegen in de subacromiale ruimte (van inferior tot superior): -het caput humeri

- het intra-articulaire deel van het caput longum van de biceps brachii
- het superior deel van het gleno-humerale kapsel
- de supraspinatus en delen van de subscapularis en infraspinatus
- de bursa subacromiale
- het inferieure oppervlakte van coraco-acromiale boog.

De bursa subacromiale-subdeltoidea (SASD) is een dubbelbladige structuur, waarvan het diepe blad onverbrekelijk verbonden is met de rotator cuff en het oppervlakkige blad met de m. deltoideus. De bursa is zeer uitgestrekt en bedekt de insertiepezen van de rotator cuff. De bursa is gevuld met een zeer kleine hoeveelheid synoviale vloeistof. De functie van de bursa is het soepel laten bewegen van de rotator cuff ten opzichte van de m. deltoideus.

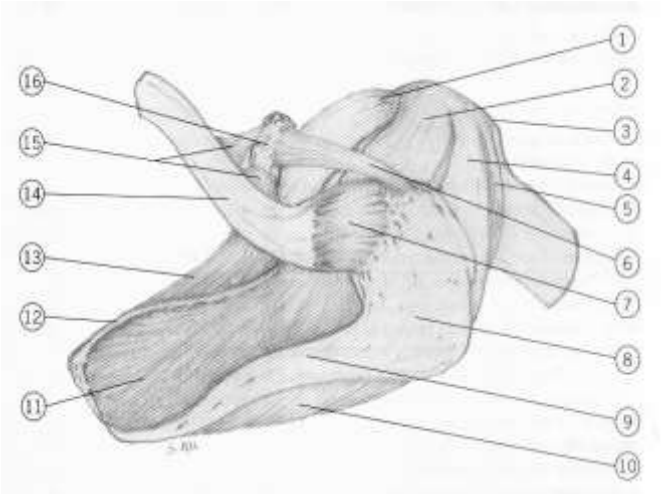

Figuur 9: Bovenaanzicht rechter schouder, bron onbekend

1. pees m. subscapularis
2. pees m. supraspinatus
3. tuberculum majus
4. pees m. infraspinatus
5. pees m. teres minor
6. lig. coracoacromiale
7. AC-gewricht
8. acromion
9. spina scapulae
10. m. infraspinatus
11. m. supraspinatus
12. scapularand
13. m. subscapularis
14. clavicula
15. lig.coracoclavicularis
16. processus coracoideus

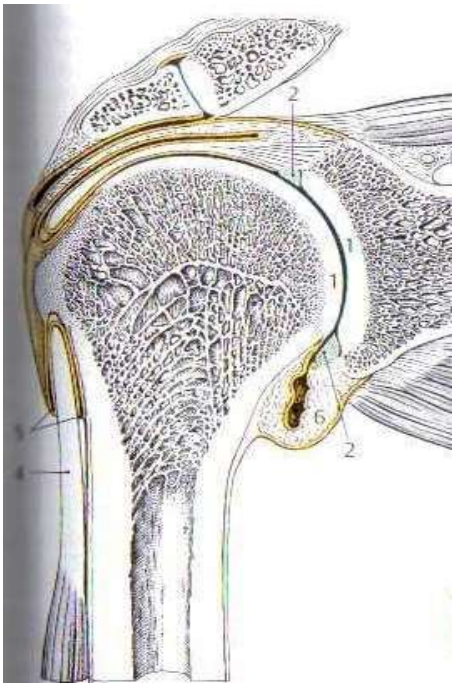

Figuur 10: Bron onbekend

Gleno-humerale gewrichskapsel
Het synoviale gewrichtskapsel is bevestigd aan het labrum glenoidale. Het stulpt zich langs de intracapsulair verlopende lange pees van de biceps zakvormig uit. Het capsula articularis is slap en vertoont bij laaghangende arm aan de mediale zijde een uitzakking, de recessus axillaris. Het gewrichtskapsel is vergroeid met de onderzijde van de cuff en echografisch niet als aparte structuur herkenbaar.

1. kraakbeen
2. labrum glenoidale
4. m. biceps brachii caput longum
5. peesschede biceps
6. recessus axillaris

De klinische relevante spieren rond het schoudergewricht zijn:

1. Musculus Supraspinatus SSP Origo: fossa supraspinata scapulae

Insertie: bovenstevlak van het tuberculum majus
Functie: houdt de humerus in de fossa glenoïdale, werkt als kapselspanner en abduceert de arm

2. Musculus Infraspinatus ISP

Origo: fossa infraspinata scapulae
Insertie: middelste vlak tuberculum majus iets dorsaal en distaal van de insertie van de SSP
Functie: versterkt het kapsel van het schouder gewricht en exorotatie van de arm

3. Musculus Subscapularis SSC

Origo: fossa subscapularis
Insertie: tuberculum minus
Functie: endorotatie van de arm

4. Musculus Teres minor

Origo: margo laterale scapula
Insertie: tuberculum majus, onderste vlak
Functie: houdt de humerus in de fossa glenoïdale, retroversie van de arm en exorotatie van de arm

5. Musculus Deltoideus

Heeft drie delen: pars clavicularis, pars acromialis, pars spinalis

Pars clavicularis

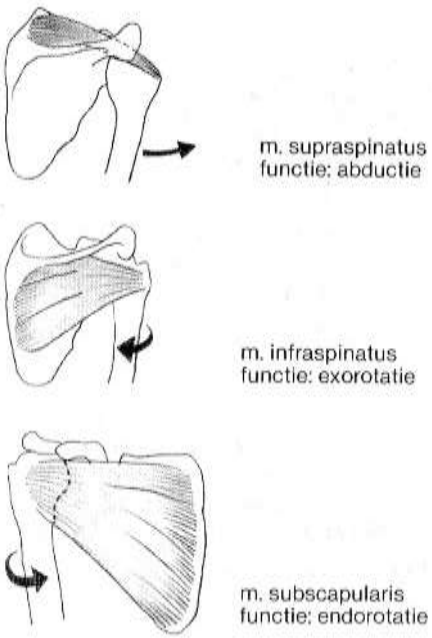

Figuur 11: Bron onbekend

Origo: lateraal derde deel sleutelbeen

Pars acromialis
Origo: schoudertop

Pars spinalis
Onderrand spina scapula

Insertie: tuberositas deltoidea humeri Functie: abductie, endorotatie, exorotatie.

11. m. deltoideus
12. -pars clavicularis
13. -pars acomion
14. -pars spinalis
15. scapula
16. acromion
18. tuberositas deltoidea

Figuur 12: Bron onbekend

6. Musculus Biceps brachii caput longum

Origo: tuberculum supraglenoidale
Insertie: radius, tuberositas radii, fascia antebrachii
Functie: flexie van de elleboog, anteversie schouder,

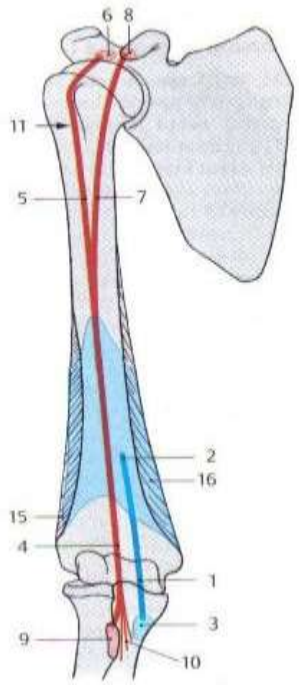

Figuur 13: Bron onbekend

1. m. brachialis
2. distale deel humerus
3. tuberositas ulnae
4. m. biceps brachii
5. m. biceps brachii caput longum
6. tuberculum supraglenoidale
7. m. biceps brachii caput breve
8. proc coarcoideus
9. tuberositas radii
10. aponeurosis m bicipitis brachii
11. sulcus intertubercularis

Rond het schoudergewricht zijn van buiten naar binnen echografisch 5 lagen te onderscheiden:

1. cutis en subcutis
2. m. deltoideus
3. bursa SASD
4. rotator cuff
5. gewrichtsruimte (glenoid, labrum, ligamenten, humeruskop)

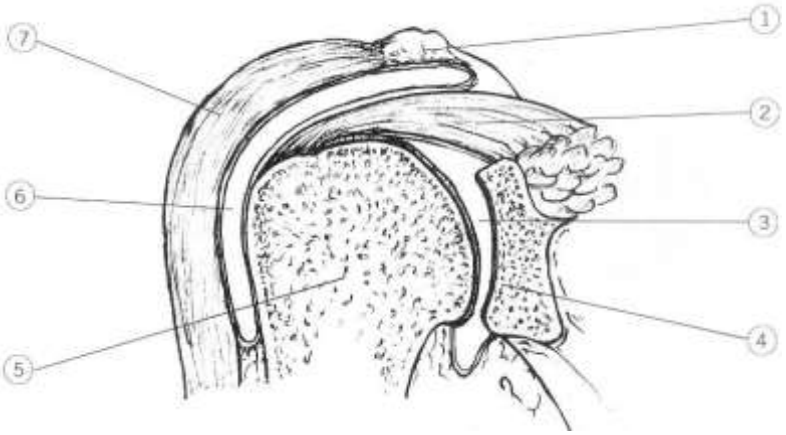

Figuur 14: Bron onbekend

1. acromion
2. m. supraspinatus
3. gewrichtsruimte
4. cavitas glenoidalis
5. caput humeri
6. bursa SASD
7. m. deltoideus
8. recessus axillaris

Pathologie

Schouderafwijkingen waarbij echografie geïndiceerd is
- Biceps pathologie
- Rotatorcuff pathologie
- Bursapathologie
- Degeneratie arthrose
- Weke delen zwelling
- Ontstekingsprocessen
- Trauma

Instabilieitsklachten zijn niet geschikt om echografisch te objectiveren. Ook schiet echografie te kort bij articulaire afwijkingen, labrumletsel, ligamentairletsel. Botafwijkingen, kleine erosies zijn echografisch eerder te zien dan op de röntgen. MRI is geïndiceerd voor labrumletsels. Bij degeneratieve botafwijkingen levert echografie vaak niet meer op dan een röntgenfoto

Bicepspees en peesschede

Bicepshalo
Een bicepshalo is een vochtcollectie in de peesschede van de lange kop van de bicepspees. Rondom de pees is een echovrije ruimte zichtbaar, vooral goed te zien op de transversale opname ter hoogte van de sulcus intertubercularis. Een geringe hoeveelheid vocht rondom de bicepspees kan als fysiologisch beschouwd worden. De pees communiceert met het glenohumeraal gewricht, dus dat betekent dat het vocht uit het gewricht in de peesschede kan komen. Een bicepshalo is een aspecifiek teken van (intra-articulaire) schouderpathologie.

Oorzaken van een bicepshalo:
- Arthritis van het glenohumeraal gewricht door:
    - Reuma
    - Surmenage
    - Frozen shoulder
    - Contusie
    - Luxatie
    - Labrum laesie
    - Corpora libra
    - Chemische of bacteriële infecties
- Ruptuur van de cuff (waardoor vocht in het gewricht lekt)
- Ruptuur van de bicepspees
- Luxatie van de bicepspees, empty sulcus

Tendinitis / tendinose van de bicepspees
Een tendinitis / tendinose is te zien als een inhomogene en echoarme afbeelding van de pees of een deel van de pees, waarbij deze verdikt, gezwollen is. De tendinitis kan op verschillende plaatsen in de pees gelegen zijn en op verschillende plaatsen in de pees ontstaan.

Oorzaken van tendinitis van de bicepspees:
- Degeneratie
- Trauma
- Surmenage
- Subacromiaal pijnsyndroom (SAPS)

Luxatie van de bicepspees

Bij een luxatie is er sprake van een verplaatsing van de lange bicepspees uit de sulcus intertubercularis, in principe naar mediaal.
Bevindingen: Lege sulcus

- Doorhangen van het ligament transversum
- Verscheurd ligament transversum
- Bicepspees ligt mediaal naast of onder de subscapularispees. Hierdoor kan de subscapularis pees ruptureren.

Oorzaken van luxatie:

- Ondiepe sulcus (< 3 mm)
- Trauma
- Geleidelijk door oprekking van het lig. transversum

Ruptuur van de bicepspees

Rupturen van de bicepspees komen niet vaak voor. Bij een traumatische ruptuur moet er rekening mee gehouden worden, dat de ruptuur gepaard kan gaan met een labrum laesie, aangezien de origo van de pees het superior deel van het labrum is. Als gevolg van degeneratieve veranderingen van de pees kan soms een kleine inwerkende kracht een ruptuur al bewerkstelligen.

Bevindingen:

- Afwezige bicepspees
- Afwezige peesschede in de sulcus
- Fibrotisch weefsel in de sulcus
- Opbollen van de spierbuik ('Popeye sign')
- Intact ligament transversum

Oorzaken

- Trauma
- Toenemende degeneratie

Rotatorcuffpathologie

Subacromiaal pijnsyndroom

Subacromiale klachten zijn klachten die resulteren uit aandoeningen van structuren in de subacromiale ruimte, meestal worden die veroorzaakt door inklemming van de rotatorcuff pezen in de subacromiale ruimte. Er ontstaan pijn en bewegingsproblemen tijdens het abduceren van de bovenarm wat leidt tot een painfull arc. Dit wordt veroorzaakt door het inklemmen van de rotator cuff (vooral de pees van de m. supraspinatus) en de bursa SASD tussen caput humeri / tuberculum majus enerzijds en de coraco-acromiale boog (voorste deel van het acromion en het ligament coracoacromiale) anderzijds. Verkleining van de subacromiale ruimte treedt op door toename van de inhoud (peeszwelling, bursitis, verkalkingen) of door verkleining van de subacromiale ruimte zelf (osteofyten, avulsiefractuur van tuberculum majus / minus, fractuur van processus coracoideus).
De oorzaak van de impingement in de subacromiale ruimte kan in deze structuren zelf gelegen zijn, primair impingement, of daarbuiten, secundair impingement, afwijkingen in het bewegingsmechanisme van de gewrichten van de schouder.
In 1972 heeft Neer als eerste subacromiale impingement geschreven als een diagnose of rotatorcuff pathologie met als behandeling de acromionplastiek. Hij beschreef verschillende stadia van subacromiale impingement, ingedeeld volgens de classificatie van Neer:

St 1: oedeem en hemorragie van de cuff en bursa
St 2: fibrose van de bursa en tendinitis van de cuff
St 3: ruptuur van de cuff en ossale veranderingen aan de onderzijde van het acromion.

Nu, ruim 40 jaar later, zien we subacromiale impingement meer als een symptoom en is het een uitdaging om de onderliggende oorzaak van de klachten te onderzoeken.

Bevindingen tijdens het echografisch onderzoek van de schouder, afhankelijk van het stadium van impingement :

- Inhomogene zwelling van de supraspinatus
- Rupturen
- Bursitis
- Calcificaties
- Botcontourveranderingen

Als gevolg van aanblijvend impingement ontstaan degeneratieve veranderingen in de cuff:

- Verminderde vascularisatie
- Verminderde binding van de vezels aan de ossale insertie.
- Verminderde cellulariteit
- Microfragmentatie van peesvezels
- Mucoïde en lipoïde degeneratie

Van de pezen van de rotator cuff is de supraspinatuspees (SSP) het slechtst gevascularisseerd. Ter hoogte van de insertieplaats is er zelfs een avasculaire zone. De voeding van de pees vindt plaats door diffusie. Juist deze avasculaire zone is betrokken bij subacromiale impingementklachten. Herstel van de pees in deze regio treedt niet of moeilijk op. Door een laesie van de pees zullen omliggende bloedvaten zich gaan terugtrekken, waardoor de avasculaire zone groter wordt. Dit komt de pees niet ten goede aangezien voeding nodig is voor herstel. De subscapularispees en de infraspinatuspees zijn beter gevascularisseerd en hebben een beter en eerder herstel bij letsels.

Tendinopathie

Een tendinopathie van de supraspinatuspees komt vaker voor dan van de subscapularispees

Oorzaken:

- Subacromiaal pijnsyndroom
- Overbelasting
- Trauma

Kenmerken van een tendinopathie:

Pezen met een peeskoker	Pezen zonder peeskoker
Vloeistoftoename in de peeskoker	Focale verdikking van de pees
Bij longitudinale opname een echo arme begrenzing aan beide zijden van de pees.	Toename van de afstand tussen de in lengterichting gerangschikte vezels
In geval van chronische problematiek: een volume toename van de pees.	Focaal echo arme gebieden in de pees

Vergelijk links - rechts

Rotator cuffrupturen

Traumatische rupturen kunnen op iedere leeftijd voorkomen, bijvoorbeeld ten gevolge van een val. Niet-traumatische rupturen vinden hun oorsprong in degeneratie van de cuff als gevolg van afgenomen vascularisatie of als gevolg van recidiverend subacromale impingement. Overigens geeft impingement ook weer degeneratie van de cuff. Van de cuffrupturen bevindt 95% zich in de SSP.
Toenemende degeneratieve afwijkingen welke lijden tot rotator cuffruptuur:

- Verminderde vascularisatie, met het toenemen van de leeftijd, 45 jaar en ouder.
- Verminderde binding van de peesvezels aan de ossale insertie .
- Verminderde cellulariteit
- Microfragmentatie van peesvezels
- Mucoïde en lipoïde degeneratie

Primare kenmerken van een ruptuur:

- Afwezigheid van de rotator cuff: non-visualisatie
- Afwezigheid van een deel van de pees, gap
- Focale kaliberafname (thinning / delle)
- Focale discontinuïteit: dikteverlies van meer dan de helft van de normale cuff-diameter
- Verbinding tussen bursa en gewricht
- Echovrije of echoarme indrukbare ruimte in de cuff
- Kraakbeenbegrenzing van de humeruskop zichtbaar ter plaatse van ruptuur (Cartilage interface sign)
- Naked cartilage
- Irregulaire cortex t.p.v. insertie

Secundaire kenmerken van een ruptuur van de rotatorcuff:

- Bicepshalo
- Overvulling bursa
- Combinatie van overvulde bursa en bicepshalo
- Hoogstand humeruskop op röntgenfoto

Zie de tekening voor één van de vele benaming van de rupturen. Er wordt doorgaans gesproken over fullthickness rupturen, partiële rupturen en complete rupturen. Een partial thickness, partiële ruptuur is niet over de volle dikte van de cuff, een "full-thickness" ruptuur is wel een ruptuur over de volledige dikte van de cuff. Dit is er ruptuur vanaf de bursa tot aan de gewrichtsholte. Bij een complete ruptuur zijn insertie en pees volledig van elkaar gescheiden, de ruptuur is hier dan niet alleen over de volledige dikte maar ook over de volledige breedte van de cuff. Ten onrechte wordt dit vaak benoemd als een totaal ruptuur genoemd. Onder een totale ruptuur verstaan we een ruptuur over de volledige dikte van de cuff, m.a.w. een full-thickness ruptuur. Partiële rupturen kunnen aan de bovenzijde of aan de onderzijde van de cuff liggen. Afhankelijk van deze ligging kunnen er veranderingen aan bursa en bicepspeesschede te zien zijn.

Rupturen worden t.a.v. grootte als volgt onderverdeeld :

Kleine totaalruptuur	0 - 3 cm breed
Middelgrote totaalruptuur	3 - 5 cm breed
Grote totaalruptuur	> 5 cm breed.

Bij middelgrote en grote rupturen wordt chirurgisch ingegrepen

Benamingen rupturen cuff:

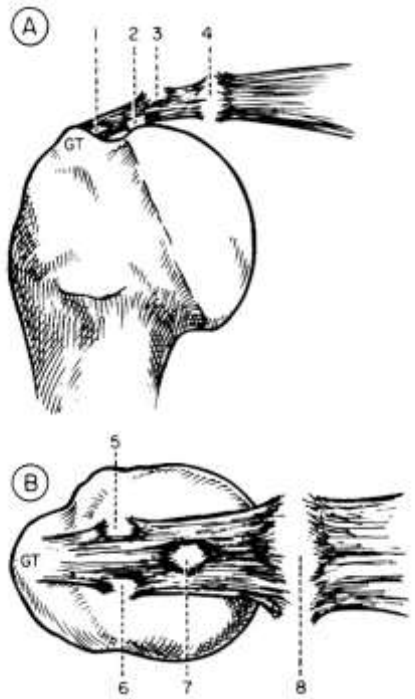

Figuur 15: Bron onbekend

A

1. intra-tendineuze ruptuur
2. partial thickness ruptuur humerale zijde
3. partial thickness ruptuur bursale zijde
4. full thickness ruptuur

B

5. full thickness anterior, partial width
6. full thickness posterior, partial width
7. full thickness central, partial width (knoopsgat)
8. complete ruptuur: full thickness, full width

Bursale afwijkingen

Er zijn meerdere afwijkingen aan de bursa te onderscheiden.

- Reactief vocht bij cuffpathologie
- Bursitis
- Bursitis calcarea
- Bacteriele bursitis
- Afwijkingen bij R.A.

In geval van overvulling is er een vochtcollectie in de bursa bestaande uit bloed en/of sereus vocht als gevolg van een ruptuur van de cuff. In het geval van bursitis is er sprake van fibrotische veranderingen van de bursabladen. De bursabladen zijn echografisch dan duidelijk te zien en verdikt. Een bursitis kan een vochtcollectie in de bursa geven omdat de wanden bekleedt zijn met synovia, bijvoorbeeld bij reumapatiënten.

Bursitis, differentiatie tussen acuut bursitis en chronisch bursitis is vaak lastig. Als vuistregel kan men hanteren dat er bij een acute bursitis alleen sprake is van vocht in de bursa, bij chronisch bursitis zijn de bursabladen verdikt, soms ook vocht

Weke delen zwelling

Bij zwellingen is het belangrijk te bepalen waar de structuur zich bevindt, de begrenzing, homogeen, inhomogeen.isodens, hypodens, hyperdens. Eventuele vascularisatie aantoonbaar.

Ontstekingsprocessen R.A.

- Hydrops
- Peesafwijkingen
- Bursale afwijkingen
- Erosie van de humeruskop

Traumatische afwijkingen

Botcontouren zijn goed te beoordelen, impressie fracturen
Rotator of bicepspees letsel
Ac luxaties

Overige pathologie

Degeneratie van SSP

Sterke inhomogeniteit en / of kleine calcificaties zijn uitingen van degeneratie. Hele kleine calcificaties hoeven geen slagschaduw te geven. Kleine calcificaties zijn echografisch eerder te visualiseren dan op een röntgenfoto

Calcificaties:

Calcificaties bestaan uit 3 typen. Hard, zachter en zacht (absorptie fase). De oorzaak van calcificaties in pezen is niet bekend! Mogelijk door degeneratie, metabool, overbelasting of na ruptuur. Calcificaties zijn vooral te zien bij inserties van de pezen. Een calcificatie kan doorbreken in een bursa. Bevindingen: Echorijke opheldering in de pees met bijna altijd slagschaduwartefact

Hill Sachslaesie

Dit is een impressiefractuur van de humeruskop door het glenoid bij anterior schouderluxatie. De laesie is te vinden onder de ISP, meestal craniaal van het collum anatomicum ter plaatse van het dorsale deel van tuberculum majus. Er kan hierbij tevens een avulsiefractuur van de voorste glenoidrand, benige Bankartlaesie, of een afscheuring van het labrum anterior, kraakbenige Bankartlaesie, optreden.

Labrum laesie

Een labrum laesie ontstaat traumatisch. Er wordt onderscheiden een SLAP laesie (superior labrum anterior posterior) bevindt zich ter hoogte van de insertie van de bicepspees, de Bankartlaesie aan de onderzijde van het labrum en de dorsaal gelegen laesie.(echografisch niet optimaal te visualiseren)

AC-gewricht

Er kan een hydrops zijn van het AC-gewricht waarbij de gewrichtsspleet duidelijk verbreed is.
Bij artrose van het AC-gewricht is er osteofytvorming en er is materiaal te zien in het gewricht. AC luxaties. Altijd links en rechts met elkaar vergelijken.

Frozen shoulder

Een frozen shoulder wordt gekenmerkt door een extreme stijfheid van het glenohumerale gewricht. Een frozen shoulder kan primair spontaan ontstaan vanaf ongeveer 45-jarige leeftijd of secundair als complicatie bij een humerusfractuur of een CVA.
Er is sprake van een synovitis in de recessus axillaris welke leidt tot verklevingen met als gevolg bewegingsbeperkingen. Het echografische onderzoek van de recessus laat een verdikking van het kapsel zien. Normaal is het kapsel 2-3 mm dik, bij een frozen shoulder kan deze wel 12 mm zijn.

2. Elleboog

Anatomie

Osteologie
De elleboog is een scharniergewricht en wordt gevormd door de drie botstukken: de humerus, de radius en de ulna. Ze articuleren alledrie met elkaar, en vormen zo drie gewrichten: 1. het humeroulnaire gewricht, 2. het humero-radiale gewricht en 3. het proximale radio-ulnaire gewricht. Deze drie gewrichten worden omsloten door één gewrichtskapsel. De epicondylen van de humerus liggen extracapsulair.

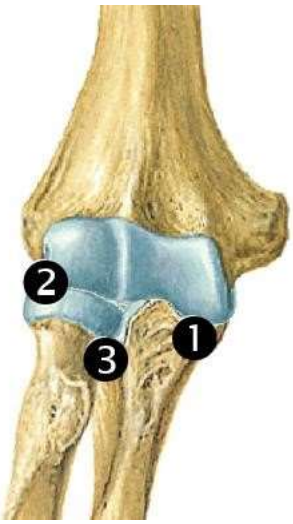

Bron: Fontys Parmedische Hogeschool, Opleiding Fysiotherapie, Vakgroep anatomie 2016.

Het humero-ulnaire gewricht (1) wordt gevormd door de trochlea humeri van de humerus en de incisura trochlearis van het proximale deel van de ulna. In dit gewricht vind voornamelijk de flexie - extensie beweging plaatst. De congruentie van dit gewricht zorgt voor de belangrijkste stabilisatie van het ellebooggewricht en voorkomt anterior en posterior luxeren van de ulna ten opzichte van de humerus. Het humero-radiale gewricht (2) wordt gevormd door het capitulum humeri van de humerus en de fovea capitis radii van de radius. In dit gewricht vindt voornamelijk flexie - extensie plaats. Het capitulum van de humerus vormt de convexe gewrichtspartner en de fovea capitis radii is het concave deel van het gewricht. Het proximale radio-ulnaire gewricht (3) wordt gevormd door de convexe caput radius en de concave radiale notch van de ulna. In dit gewricht vind de pronatie - supinatie beweging plaats. In de gewrichtsholte, aan de anterior zijde van de distale humerus zien we twee fossa's: de fossa coronoidea en de fossa radialis.

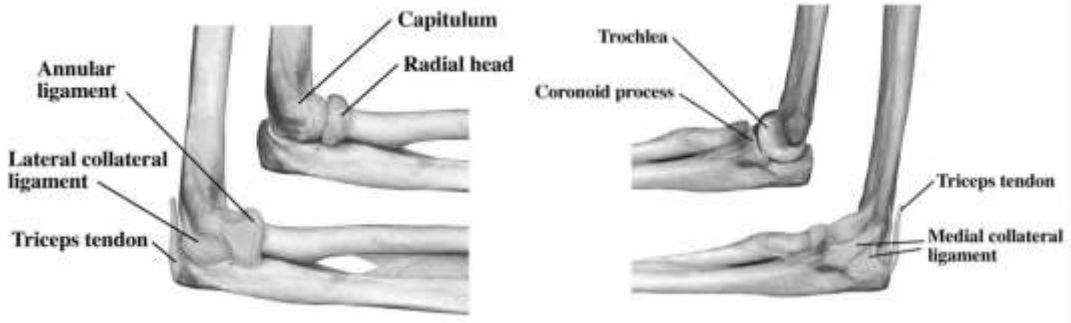

Bron: Fontys Parmedische Hogeschool, Opleiding Fysiotherapie, Vakgroep anatomie 2016.

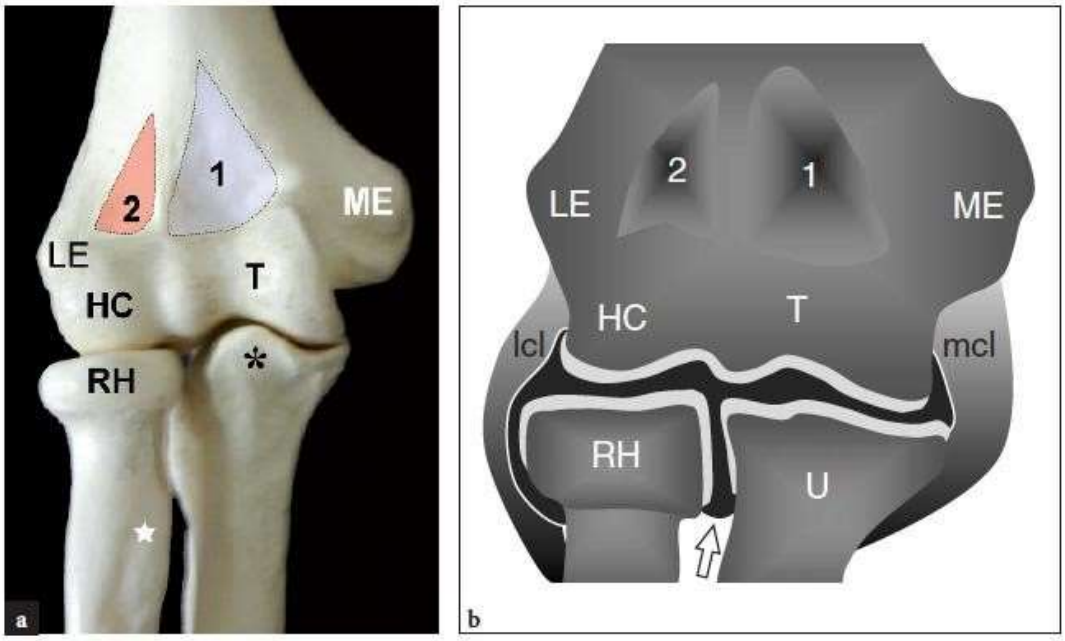

Fig. 8.1a,b. Elbow joint. Articular anatomy. **a** Anterior aspect of the elbow bones illustrates the relationships of the trochlea (T) and capitellum (*HC*) of the distal humerus with the coronoid process of the ulna (*asterisk*) and the radial head (*RH*). The capitellum of the humerus articulates with the superior facet of the radial head forming the radio-capitellar joint, and the trochlea of the humerus articulates with the trochlear notch of the ulna, forming the humero-ulnar joint. Observe the medial (*ME*) and lateral (*LE*) epicondyles and the coronoid *(1)* and radial *(2)* fossae of the humerus. *Star*, radial tuberosity. **b** Schematic drawing of a coronal view through the elbow shows the extension of the joint cavity (*in black*). Note the lateral *(lcl)* and medial (*mcl*) collateral ligaments which delimit the joint cavity on each side and the pouch (*arrow*) of the elbow joint between radius and ulna forming the superior radio-ulnar joint

Bron: Fontys Parmedische Hogeschool, Opleiding Fysiotherapie, Vakgroep anatomie 2016.

Gewrichtskapsel en ligamenten van de elleboog

De synoviale laag van het kapsel omvat de fossa olecrani en de beide fossa aan de voorzijde van de humerus. Tussen de membrana synovialis en membrana fibrosa van het kapsel bevindt zich bij de groeven vetweefsel, dat bij extreme bewegingen remmend kan werken. Ook de punt van de elleboog en de processus coronoideus reiken nog tot in het kapsel. Het gewrichtskapsel wordt versterkt door mediale en collaterale ligamenten. Aan de mediale zijde ligt het ulnaire (mediale) collaterale ligament en aan de laterale zijde het radiale (laterale) collaterale ligament. Deze ligamenten voorkomen varisering en valgisering van de elleboog. Het radiuskopje wordt omsloten door het ligamentum annulare radii, wat ringvormig om het radiuskopje ligt en dit stabiliseert tijdens supinatie en pronatie. Dit ligament vormt een eenheid met het gewrichtskapsel, ook het radiale collaterale ligament waaiert hierin uit. Intracapsulair ligt aan de ventrale zijde van de humerus het corpus adiposum.

Ligament van de elleboog

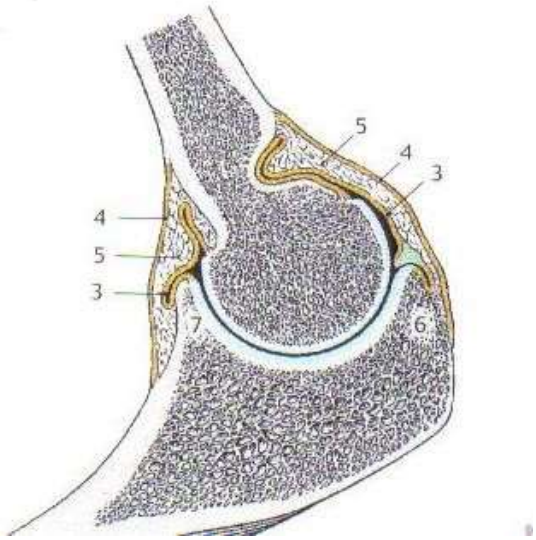

3. membrana synovialis
4. membrana fibrosa
5. vetweefsel
6. olecranon
7. pocessus coronoideus

Figuur 16: Bron onbekend

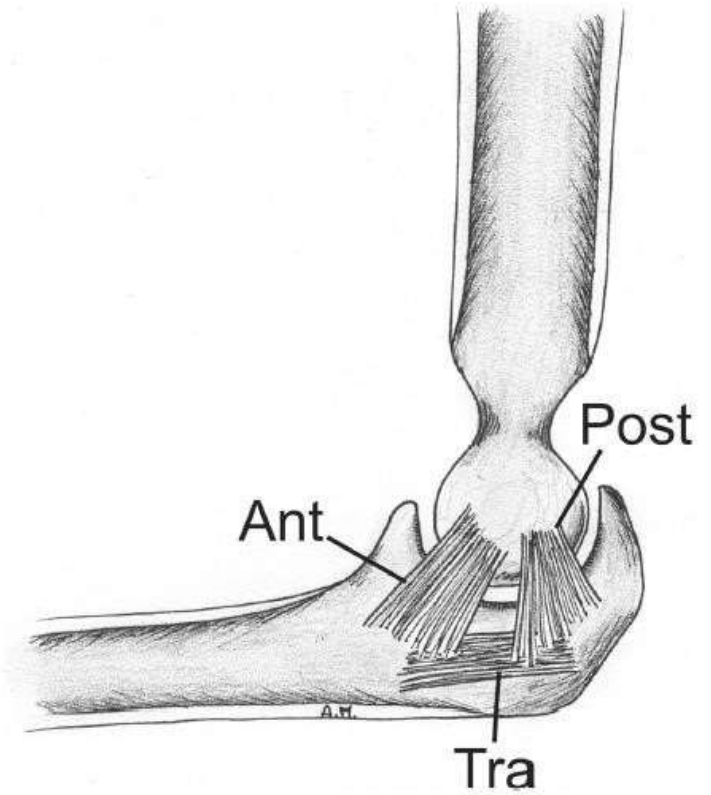

Fig. 1. Drawing of medial elbow ligaments. Note anterior (Ant), posterior (Post) and transverse (Tra) components of the ulnar collateral ligament.

Figuur 17: Bron Maeseneer et. al. (2015).

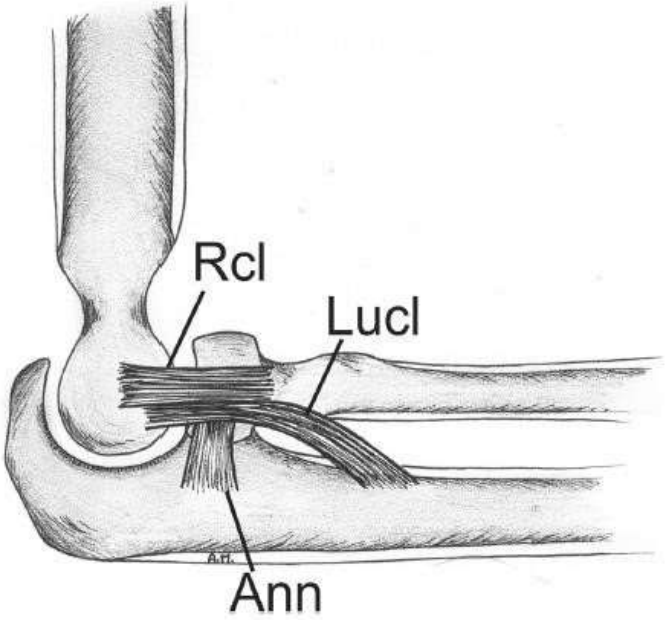

Fig. 4. Drawing of lateral elbow ligaments. Note radial collateral ligament (Rcl), ulnar insertion of the annular ligament (Ann), and lateral ulnar collateral ligament (Lucl).

Figuur 18: Bron Maeseneer et. al. (2015).

Myologie

De belangrijkste spieren, betrokken bij de bewegingen van de elleboog zijn:

1. **M. biceps brachii**

Origo	: tuberculum supraglenoidale scapulae (caput longum)
	: processus coradoïdeus (caput breve)
Insertie	: tuberositas radii, fascia antebrachii
Functie	: flexie, supinatie

2. **M. triceps brachii**

Origo	: glenoid en dorsale zijde humerus
Insertie	: olecranon ulnae
Functie	: extensie

3. **M. brachialis**

Origo	: distale :helft voorvlak humerus
Insertie	: tuberositas ulnae, gewrichtskapsel
Functie	: flexie

4. **M. brachioradialis**

Origo	: humerusschacht en septum intermusculare laterale brachii twee koppen)
Insertie	: radiusschacht, proximaal van de proc styloïdeus radii
Functie	: flexie, supinatie, pronatie

5. **M. pronator teres**

Origo	: epicondylus medialis humeri, proc coronoïdeus ulnae
Insertie	: lateraal en dorsaal van de radius schacht
Functie	: pronatie

6. **M. supinator**

Origo	: epicondylus lateralis humeri en crista m. supinatorius ulnae
Insertie	: laterale en volaire oppervlak radius, lig. anulare radii, lig. collaterale radii
Functie	: supinatie

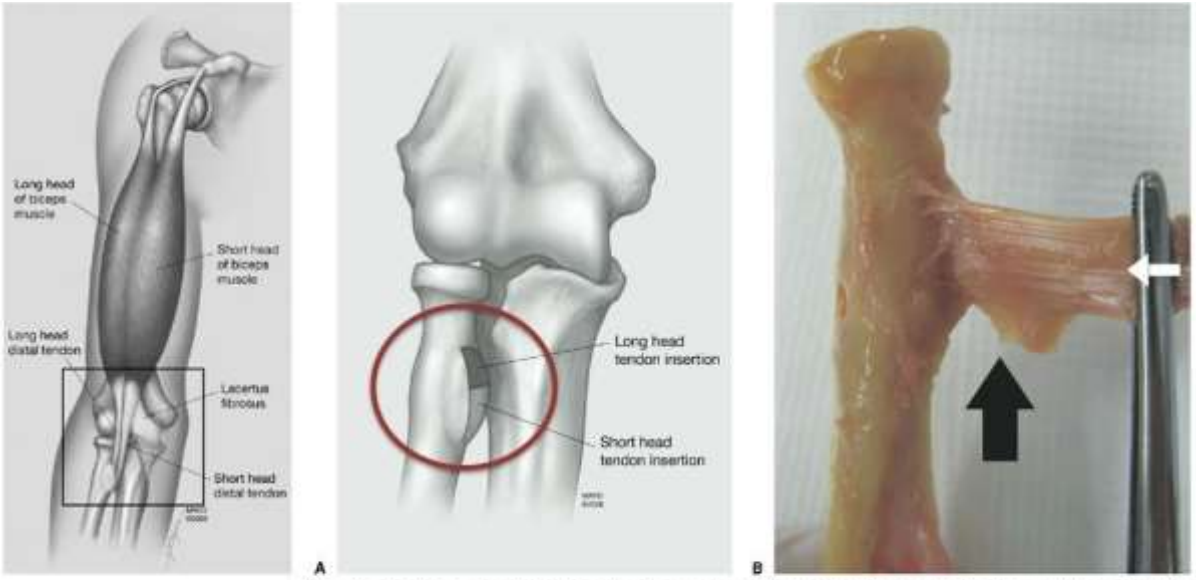

Figure 2. The long- and short-head biceps tendon insertions are illustrated (A). The mean footprint area of the long head of the tendon was 48 mm^2 and of the short head of the tendon was 60 mm^2. A cadaveric specimen (B) demonstrates the separation between the short and long heads of the distal tendons (white arrow) with near complete rupture of the short head of the distal tendon (black arrow).

Figuur 19: Bron Athwal (2007).

Ter hoogte van de laterale epicondyl van de humerus ligt de gezamelijke origo van de pols en hand extensoren. Dit zijn, van lateraal naar mediaal, de m. extensor carpi radialis brevis, m. extensor digitorum, m. extensor digiti minimi en de m. extensor carpi ulnaris. De pees van de m. extensor carpi radialis longus insereert aan de margo lateralis van de humerus. Aan de onderzijde van de gemeenschappelijke pees hecht de pees aan van de m. supinator. Het meest oppervlakkig en lateraal ligt de pees van de m. brachioradialis met zijn origo op tweederde van de margo lateralis van de humerus. Deze spier vormt, als je het verloop van de spierbuik naar distaal volgt de scheiding tussen de extensoren groep en de flexoren groep.

Aan de mediale condyl liggen de origo's van de gemeenschappelijke flexorenpees. Van lateraal naar mediaal zijn dit de pezen van de m. flexor carpi ulnaris, de m. palmaris longus en de m. flexor carpi radialis. De extensoren en de flexoren overspannen zowel het pols- als het ellebooggewricht.

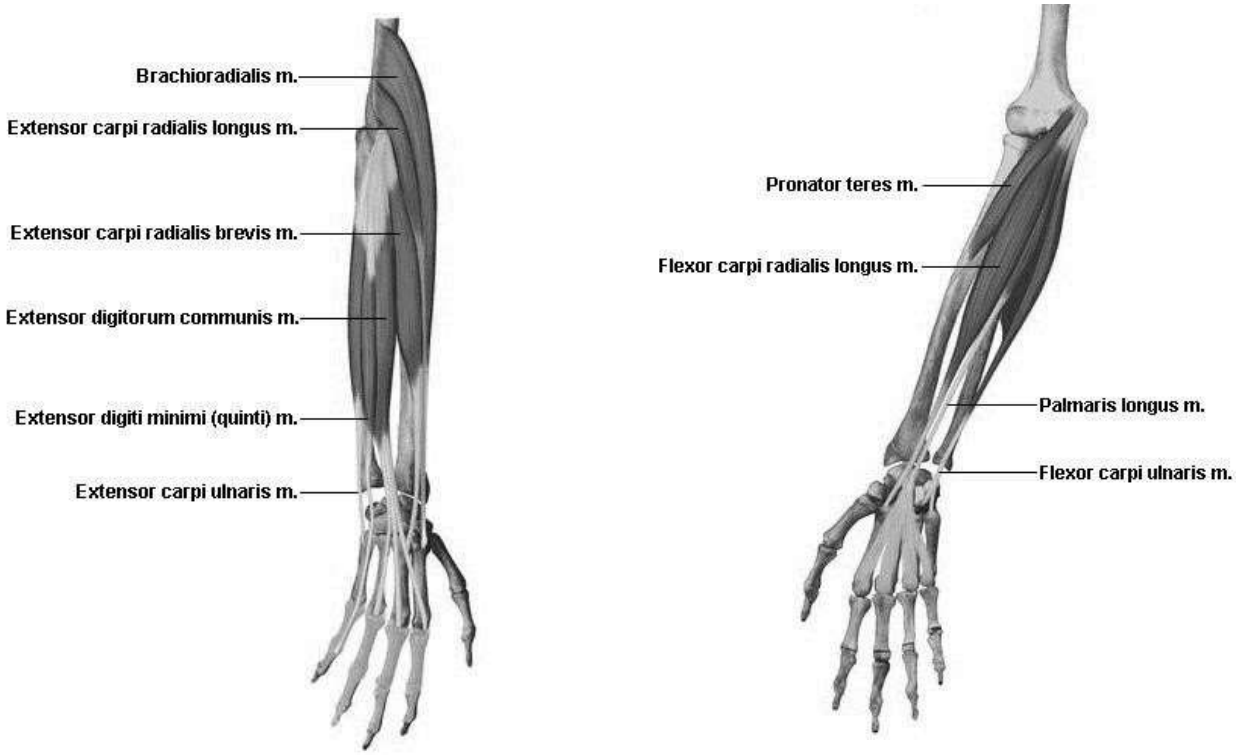

Figuur 20: Bron Fontys Paramedische Hogeschool, Opleiding Fysiotherapie, Vakgroep anatomie 2016.

Neurogene structuren

In het ellebooggebied lopen nog drie relevante zenuwbanen:

1. de nervus medianus ligt in aan de ventrale zijde van de elleboog, in de fossa cubiti, mediaal van de arterie & vena brachialis en de distale bicepspees.
2. de nervus ulnaris ligt aan de dorso-mediale zijde van de elleboog, achter de epicondylus medialis in de sulcus ulnaris.
3. de nervus radialis ligt aan de ventro-laterale zijde van de elleboog, lateraal van de arterie & vena radialis.

Linker elleboog axiaal

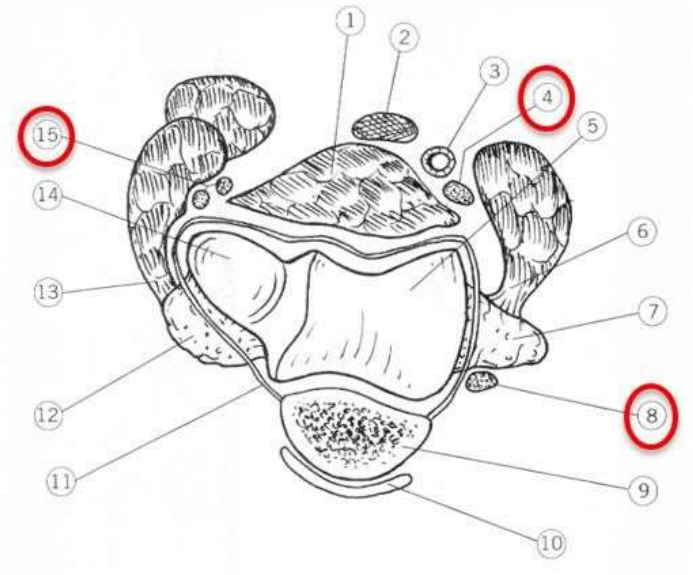

Figuur 21: Bron onbekend

1. m. brachialis
2. distale bicepspees
3. a. brachialis
4. n. medianus
5. trochlea humeri
6. origo gemeenschappelijke flexorenpezen
7. mediale epicondyl humerus
8. n. ulnaris
9. olecranon
10. bursa olecrani
11. gewrichtskapsel
12. laterale epicondyl humerus
13. origo gemeenschappelijke extensorenpezen
14. capitulum humeri 15 n. radialis

3. Pols

Anatomie

Osteologie

Het polsgewricht wordt gevormd door de het distale deel van de radius, het distale deel van de ulna, een proximale en een distale rij carpalia en de basis van de vijf metacarpalia. De proximale rij carpalia bestaat uit (van lateraal naar mediaal) het os scaphoideum, het os lunatum, het os triquetrum en het os pisiforme. De distale rij bestaat uit het os trapezium, het os trapezoideum, het os capitatum en het os hamatum.

Het distale uiteinde van de ulna is niet direct verbonden met de pols. Tussen het distale uiteinde van de ulna en de carpalia bevindt zich een discus van fibrocartilagineus weefsel, het TFCC (triangulaire fibrocartilagene complex). Het radio-carpale gewricht wordt gevormd door het grote, concave distale deel van de radius, het os lunatum en os scaphoid (deze bevinden zich in de proximale rij van carpalia) en het triangulaire fibrocartilagene complex (TFCC). Het TFCC articuleert met het os triquetrum en os lunatum.

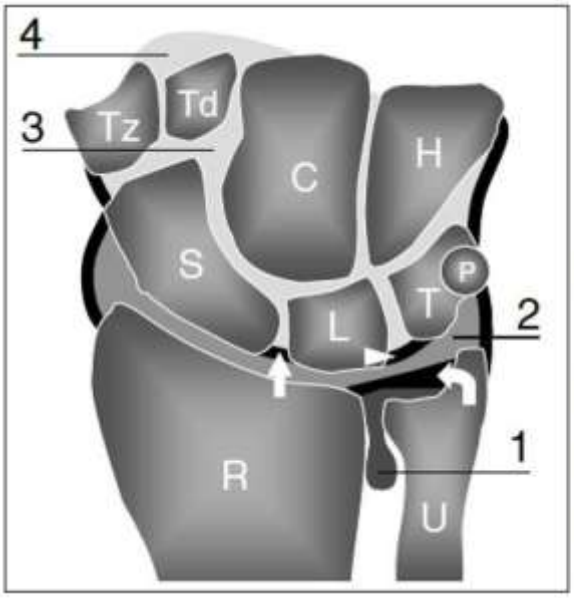

Fig. 10.1. Schematic drawing of a coronal view through the wrist outlines the relation among carpal bones and wrist joint spaces. Distal to the radius *(R)* and ulna *(U)*, the proximal row of carpal bones includes the scaphoid *(S)*, lunate *(L)*, triquetrum *(T)* and pisiform *(P)*, whereas the distal row is formed by the trapezium *(Tz)*, trapezoid *(Td)*, capitate *(C)* and hamate *(H)*. The distal radio-ulnar joint *(1)* is separated from the radiocarpal joint *(2)* by the triangular fibrocartilage (*curved arrow*). The scapholunate (*straight arrow*) and lunotriquetral (*arrowhead*) ligaments separate the radiocarpal from the mid-carpal *(3)* joint. The carpometacarpal joint spaces *(4)* lie ahead of the distal carpal row

Figuur 22: Bron Fontys Paramedische Hogeschool, Opleiding Fysiotherapie, Vakgroep anatomie 2016.

Extensoren loges

Aan dorsale zijde van de pols lopen de pezen van de extensoren van de pols en de vingers. Het retinaculum extensorum verdeelt de pezen over 6 loges of compartimenten. De extensoren pezen worden in de compartimenten omhuld door een synoviaal membraan.

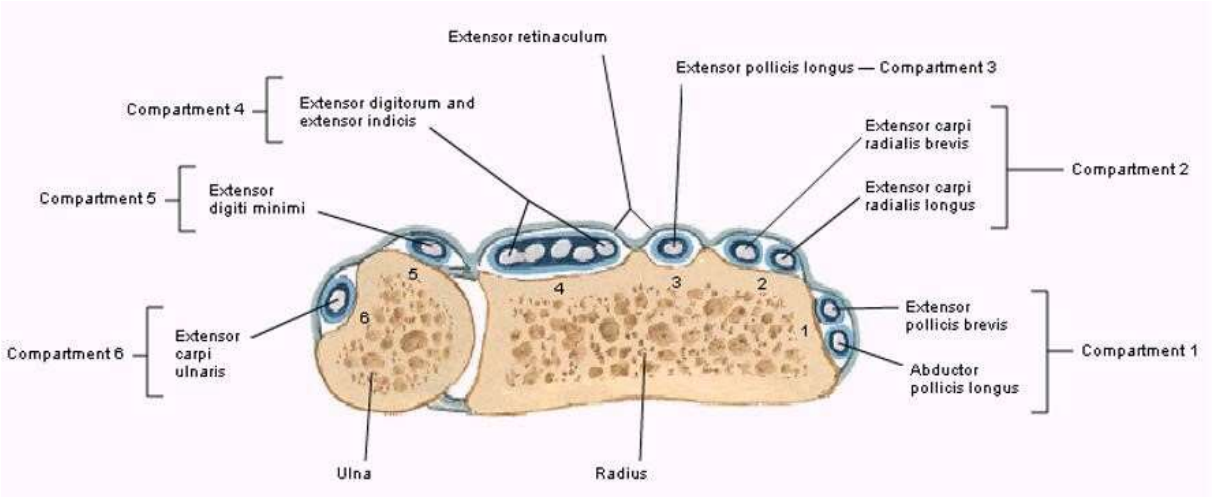

Figuur 23: Bron Website Team Bone.

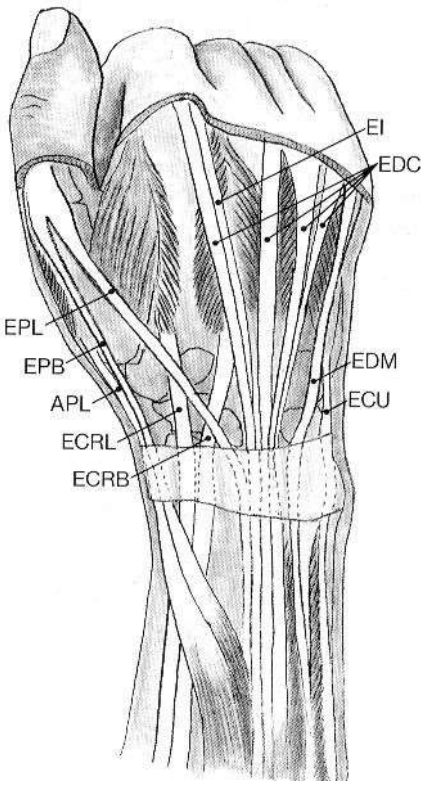

Figuur 24: Bron onbekend

Loge 1 APL m. abductor pollicis longus EPB

m. extensor pollicis brevis
Loge 2 ECRL m. extensor carpi radialis longus
ECRB m. extensor carpi radialis brevis Loge 3
EPL m. extensor pollicis longus Loge 4
EDC m. extensor digitorum
communis (4) EI
m. extensor indicis
Loge 5 EDM m. extensor digiti minimi
Loge 6 ECU m. extensor carpi ulnaris

Tijdens actieve extensie van de duim zijn er 3 pezen heel duidelijk zichtbaar. Ook ontstaat er dan de anatomische snufbox (tabatière anatomique) begrensd door de pezen van de:

- m. extensor pollicis longus (loge 3)
- m. extensor pollicis brevis en de abductor pollicis (loge 1)

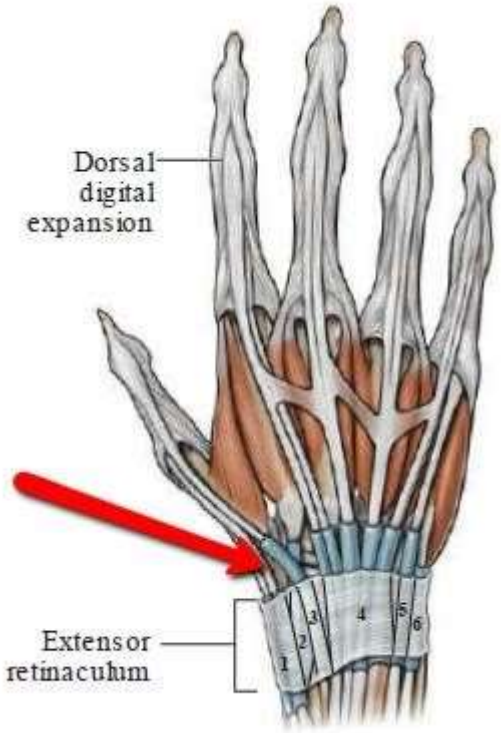

Figuur 25: Bron onbekend

Carpale tunnel en de tunnel van Guyon

De carpale tunnel dient als een doorgang voor de nervus medianus en negen flexorenpezen (4 pezen van de m. flexor digitorum profundus, 4 pezen van de m. flexor digitorum superficialis en de pees van de m. flexor pollicis longus). De bodem van de carpale tunnel wordt gevormd door het ligament radiocarpale palmaire en het anterior (palmaire) ligamenten complex. Het dak van de carpale tunnel wordt gevormd door het retinaculum flexorum.

De tunnel van Guyon ligt ventraal van de pols, net lateraal van de ulna. De bodem wordt gevormd door het retinaculum flexorum en het dak wordt door het ligament carpi palmaire en (indien aanwezig) de m. palmaris brevis. In de tunnel liggen de nervus ulnaris en de arterie en vena ulnaris.

Figuur 26: Carpale tunnel, Fontys Paramedische Hogeschool, Opleiding Fysiotherapie, Vakgroep anatomie 2016.

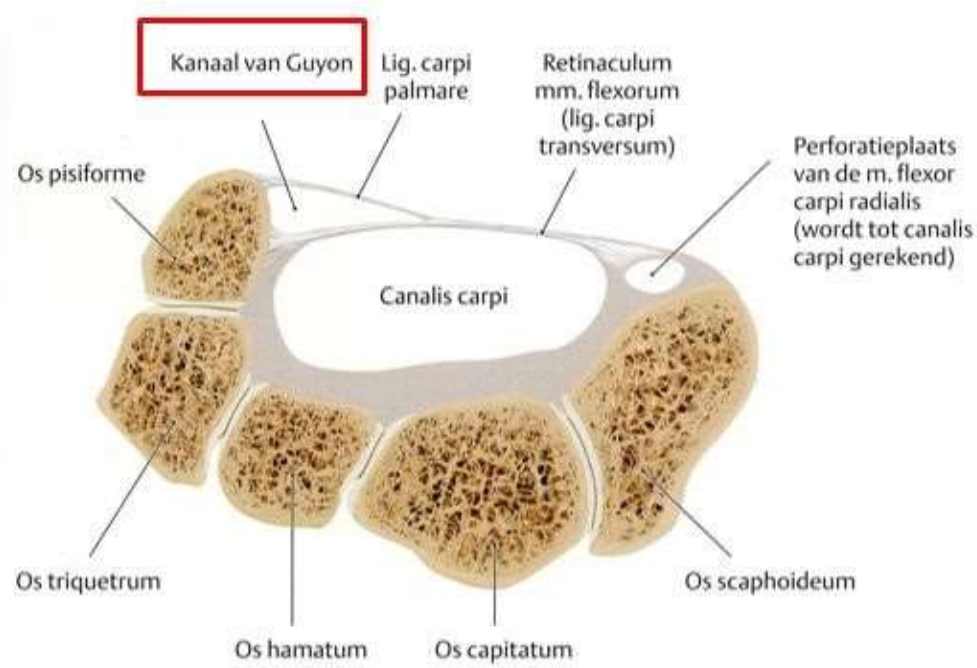

Figuur 27: Tunnel van Guyon, Fontys Paramedische Hogeschool, Opleiding Fysiotherapie, Vakgroep anatomie 2016

4. Heup

Anatomie

Het heupgewricht is net als de schouder een kogelgewricht. De kop wordt gevormd door het caput femoris en de kom wordt gevormd door het acetabulum van het bekken. Het bekken is opgebouwd uit het os ilium, het os pubis en het os ischii. Ter hoogte van het acetabulum komen deze drie botstukken samen. Tot en met de puberteit zijn deze botstukken met kraakbeen van elkaar gescheiden. Op volwassen leeftijd zijn deze botstukken aan elkaar vast gegroeid en is de begrenzing niet meer waar te nemen. Het labrum acetabulare, is een driehoekige structuur van vezelig kraakbeen en zit vast gehecht aan de rand van het acetabulum, en geeft het acetabulum meer diepte.

Het femur is het langste en zwaarste botstuk in ons lichaam. Het proximale deel van de femur bestaat uit een collum femoris, een caput femoris en een trochantor major en een trochantor minor. De trochantor major is lateraal gelegen en vormt de insertie voor onder andere de m. gluteus medius en m. gluteus minimus. De veel kleiner trochantor minor is mediaal gelegen en vormt de insertie voor de m. iliopsoas.

Het heupgewricht wordt omgeven door ligamenten die het gewrichtskapsel verstevigen. Het gewrichtskapsel heeft zijn origo aan de limbus acetabuli, het labrum acetabulare en het lig. transversum acetabuli. Aan de voorzijde insereert het gewrichtskapsel samen met het lig. iliofemorale over de volle lengte aan de linae intertrochanterica. Aan de achterzijde insereert het gewrichtskapsel aan de onderzijde van het collum femoris naast de trochantor major. Het kapsel bestaat uit een membrana fibrosa en een membrana synovialis. Rondom het collum vormt de synoviale membraan een aantal plooien. Mediaal van de laterale omslagplooi bedekt de membrana synovialis het intracapsulaire gedeelte van het collum femoris tot aan het hyaliene kraakbeen dat het caput femoris bedekt. Bij vocht in het gewricht of verdikking van de synoviale membraan gaat het gewrichtskapsel "bol" staan.

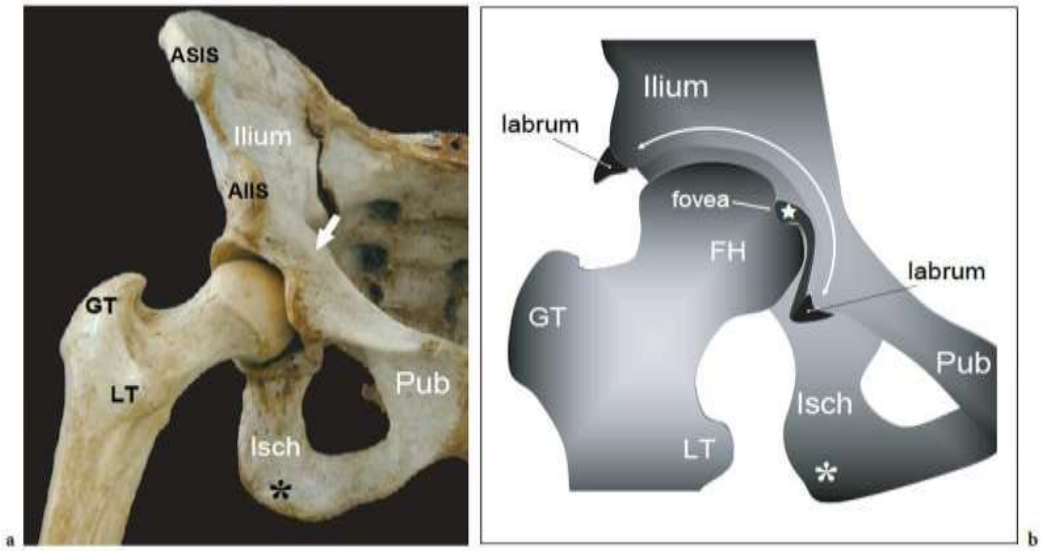

Fig. 12.1a,b. Hip joint. Articular anatomy. **a** Anterior aspect of the hip bones illustrates the relationships of the femoral head with the acetabulum. Observe that the hip is composed of three bones, ilium, ischium (*Isch*) and pubis (*Pub*), which meet at the cup-shaped acetabulum, the socket for the femoral head. Two prominences, the anterior superior (*ASIS*) and anterior inferior (*AIIS*) iliac spines, are visible on the anterior margin of the ilium and a rough, blunt projection, the ischial tuberosity (*asterisk*), can be appreciated on the posteroinferior aspect of the ischium. The two apophyses of the femur, the greater (*GT*) and the lesser (*LT*) trochanters, are also illustrated. These important bony landmarks indicate where most of the hip tendons attach. *Arrow*, iliopectineal eminence. **b** Schematic drawing of a coronal view through the hip shows a closer look at the articular anatomy. The femoral head (*FH*) shows a defect at its internal aspect, the fovea, which gives insertion to the ligament teres (*star*). Note the acetabular labrum, which increases the depth of the acetabular cavity

Figuur 28: Bron Fontys Paramedische Hogeschool, Opleiding Fysiotherapie, Vakgroep anatomie 2016.

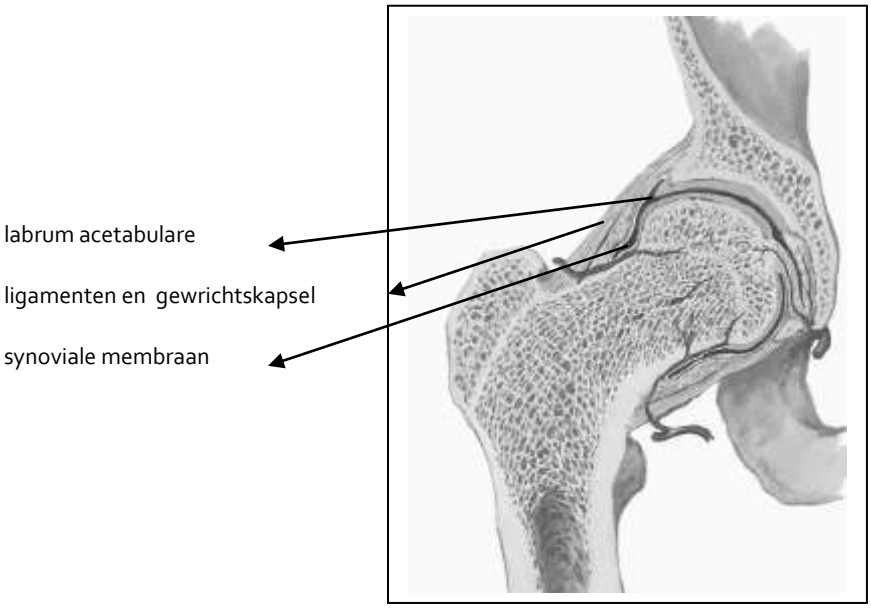

Figuur 29: Bron onbekend

Heup musculatuur

Het heupgewricht is een diep liggend gewricht wat omgeven wordt door dikke spierlagen. De fascia lata is de fascie van het bovenbeen die alle spieren omhult. Door middel van septa intermuscularia verdeelt de fascia lata de spieren in een drietal compartimenten. Aan de laterale zijde van het bovenbeen vormt de fascia lata de tractus iliotibialis. Aan dit verstevigde gedeelte van de fascia lata insereren de m. tensor fascia latae en een gedeelte van de m. gluteus maximus.

Ventrale spieren van de heup en bovenbeen:

1. **m. quadriceps femoris**

1.1 m. rectus femoris
Origo: spina iliaca anterior inferior en met een 2e kop van de bovenrand van het acteabulum
Insertie: bovenrand patella en vezels lopen naar het ligament patella

1.2 m. vastus lateralis
Origo: laterale deel linea intertrochanterica, de onderrand van het trochantor major, het labiumlaterale van de linea aspera en het septum intermusculare laterale
Insertie: bovenrand en laterale zijde van de patella

1.3 m. vastus medialis
Origo: het mediale deel van de linea intertrochanterica, het labium mediale van de linea aspera en het septum intermusculare mediale.
Insertie: mediale rand van de patella

1.4m. vastus intermedius
Origo: ventrale en laterale zijde van femurschacht en het septum intermusculare laterale
Insertie: bovenrand van de patella

2. **m. sartorius**

Origo: spina ilica anterior superior
Insertie: oppervlakkig in de pes anserinus, samen met de m. gracilis en de m. semitendinosus

3. **m. iliopsoas (opgebouwd uit de m. psoas major en de m. iliacus)**

3.1m. psoas major
Origo: ventrale vezels discus intervertebralis Th12-L4 en de randen van de onder en boven gelegen wervels
Insertie: trochantor minor van het femur

3.1 **m. iliacus**

Origo: fossa iliaca
Insertie: trochantor minor van het femur

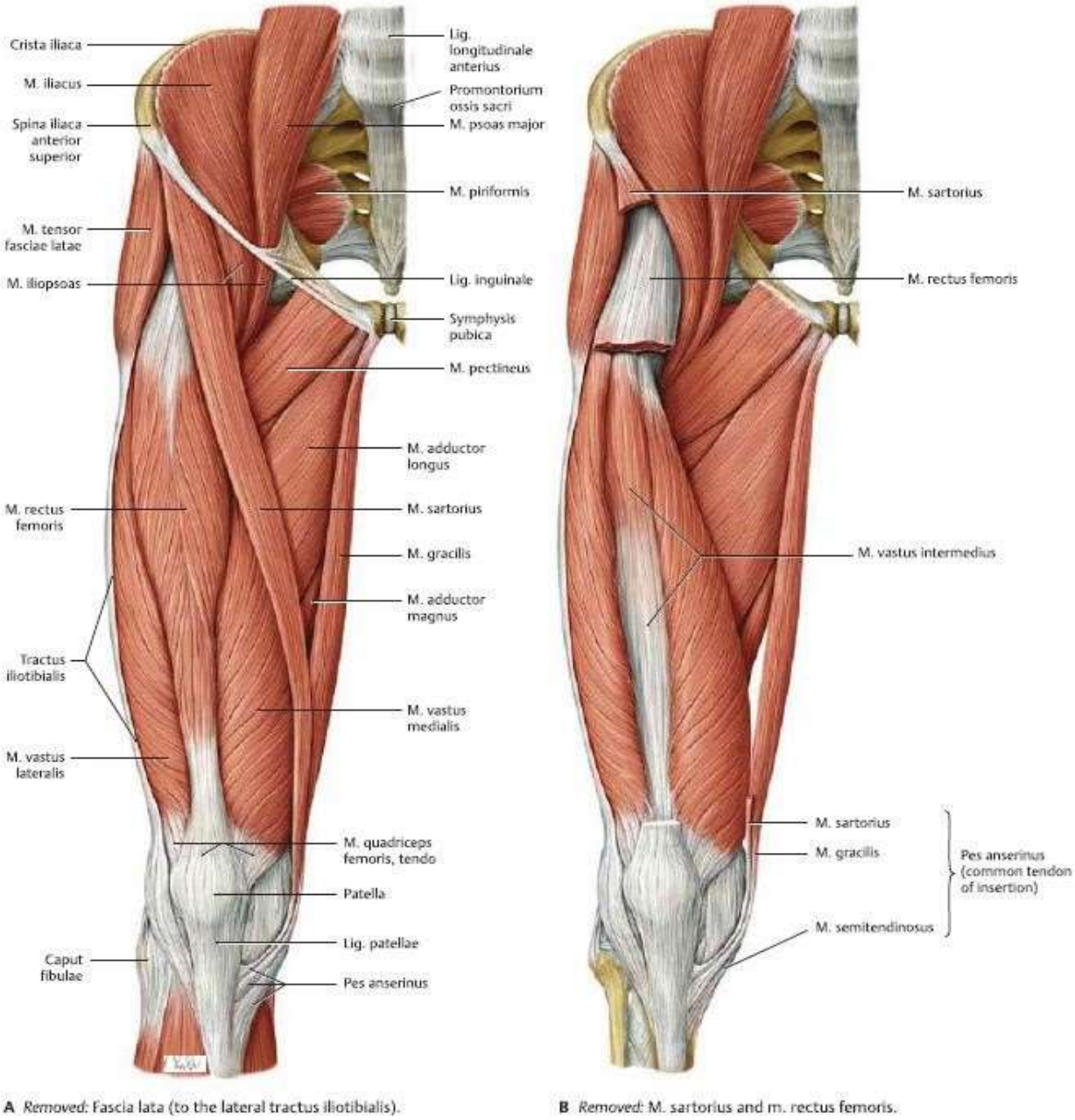

A *Removed:* Fascia lata (to the lateral tractus iliotibialis). **B** *Removed:* M. sartorius and m. rectus femoris.

Figuur 30: Bron Fontys Paramedische Hogeschool, Opleiding Fysiotherapie, Vakgroep anatomie 2016.

Dorsale spieren van het heupgewricht en been:

1. **m. gluteus maximus**

   Origo: facies glutea van de ala van het os ilium, het facies thoracolumbalis, de dorsale zijde van het os sacrum en het os coccygis en het ligament sacrotuberale
   Insertie: bovenste vezels aan de tractus iliotibialis en de onderste vezels aan de tuberositas glutea van de dorsale zijde van het femur

2. **m. gluteus medius**

   Origo: facies glutea van de ala van het os ilium en de fascia glutea
   Insertie: trochantor major van het femur

3. **m. gluteus minimus**

   Origo: facies glutea van de ala van het os ilium
   Insertie: voorzijde van de trochantor major van het femur

4. **m. tensor fascia lata**

   Origo: ventrale deel van de crista iliaca, vlak bij de SIAS
   Insertie: aan de tractus iliotibialis

5. **m. biceps femoris**

   Origo: caput longum: tuber ischiadicum caput breve: septum intermusculare laterale en labium laterale van de linea aspera van het femur
   Insertie: caput fibula

6. **m. semitendinosus**

   Origo: tuber ischiadicum
   Insertie: facies medialis van de tibia

7. **m. semimembranosus**

   Origo: tuber ischiadicum
   Insertie: mediale condyl van de tibia, dorsale kapsel kniegewricht en de pes anserinus.

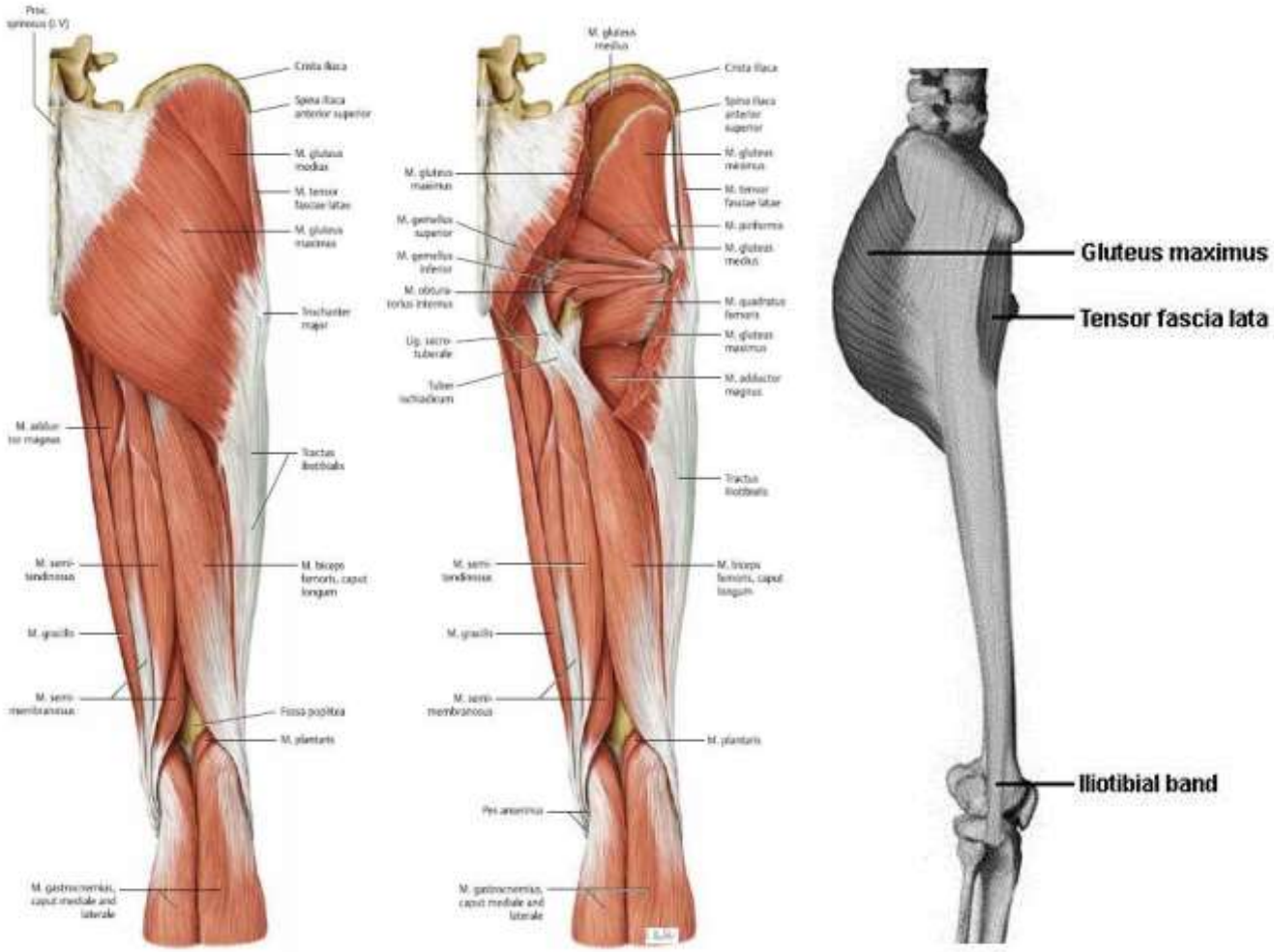

Figuur 31: Bron Fontys Paramedische Hogeschool, Opleiding Fysiotherapie, Vakgroep anatomie 2016.

De mediale spieren van de heup en bovenbeen

1. **m. pectineus** (ligt mediaal van de m. iliopsaos)
   Origo: voorzijde ramus superior van het os pubis
   Insertie: proximale deel van linea pectinea van het femur

2. **m. adductor longus** (ligt mediaal van de m. pectineus)
   Origo: ventrale zijde van het corpus van het os pubis
   Insertie: labium mediale van de linea aspera

3. **m. adductor brevis**
   Origo: corpus en ramus inferior van het os pubis
   Insertie: distale deel linea pectinea van het femur en proximale deel van het labium mediale van de linea aspera van het femur

4. **m. adductor magnus**
   Origo: ramus inferior van het os pubis, mediale deel van de ramus van het os ischii en het tuber ischiadicum
   Insertie: labium mediale van de linea aspera en tuberculum adductorum vlak boven de mediale condyl van het femur

5. **m. gracilis**

Origo: onderrand van het corpus en de ramus inferior van het os pubis
Insertie: de pes anserinus, samen met de m. gracilis en de m. semitendinosus

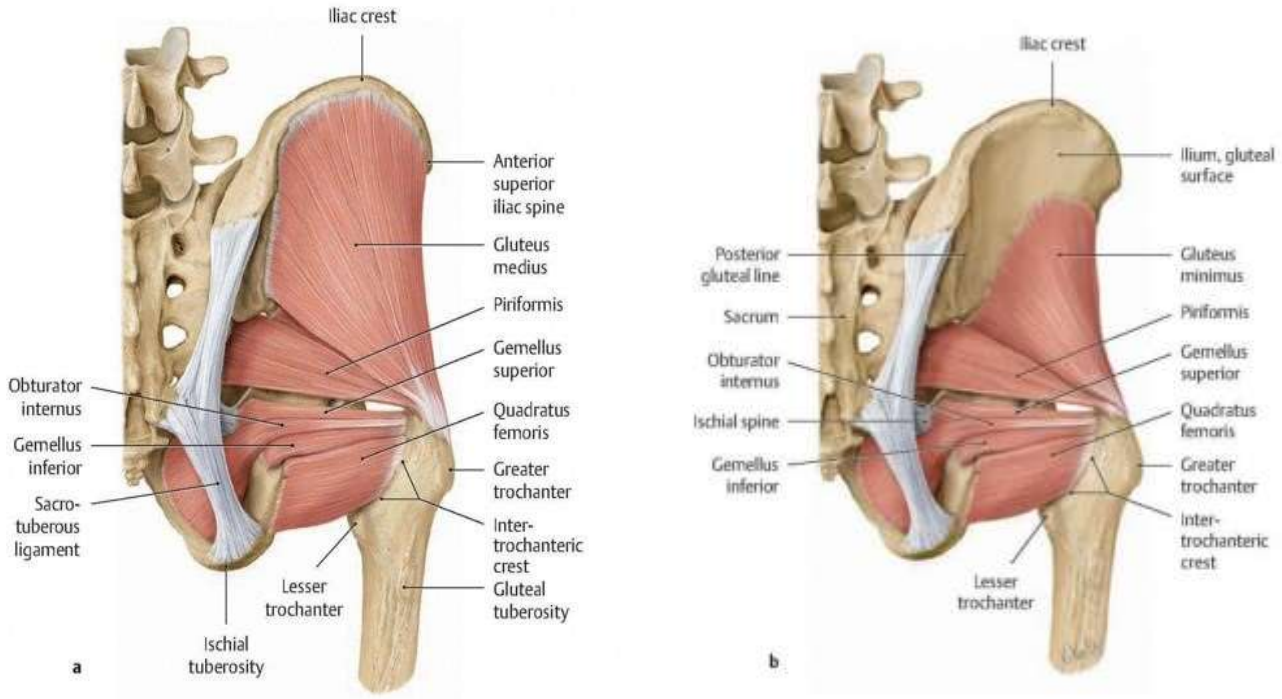

Figuur 32: Bron Fontys Paramedische Hogeschool, Opleiding Fysiotherapie, Vakgroep anatomie 2016.

Bursae

In de heup bevinden zich een aantal bursae. Klinisch van betekenis is met name de bursa trochanterica. Deze ligt dorsaal van de trochantor major onder de pees van de m. gluteus maximus en de tractus iliotibialis. Normaal is deze bursa niet zichtbaar maar als de bursa trochanterica overvuld is, door frictie van de tractus iliotibialis over de trochantor major, dan stulpt deze uit naar proximaal en dorsaal van de trochantor major. De trochantor major is een belangrijke locatie voor de insertie van de heupadductoren, de m. gluteus medius en de m. gluteus minimus.

5. Knie

Anatomie

De knie is het grootste gewricht van het lichaam én het gewricht dat het meest geblesseerd raakt. Het kniegewricht bestaat uit de femur, patella, tibia en fibula. In 15-20% van de populatie is er in de knieholte een klein sesamoid botje aanwezig, de fabella. Deze fabella articuleert met de dorsale zijde van de laterale condyl van de femur. Het tibio-femorale gewricht en het patella-femorale gewricht bevinden zich binnen hetzelfde kniekapsel.

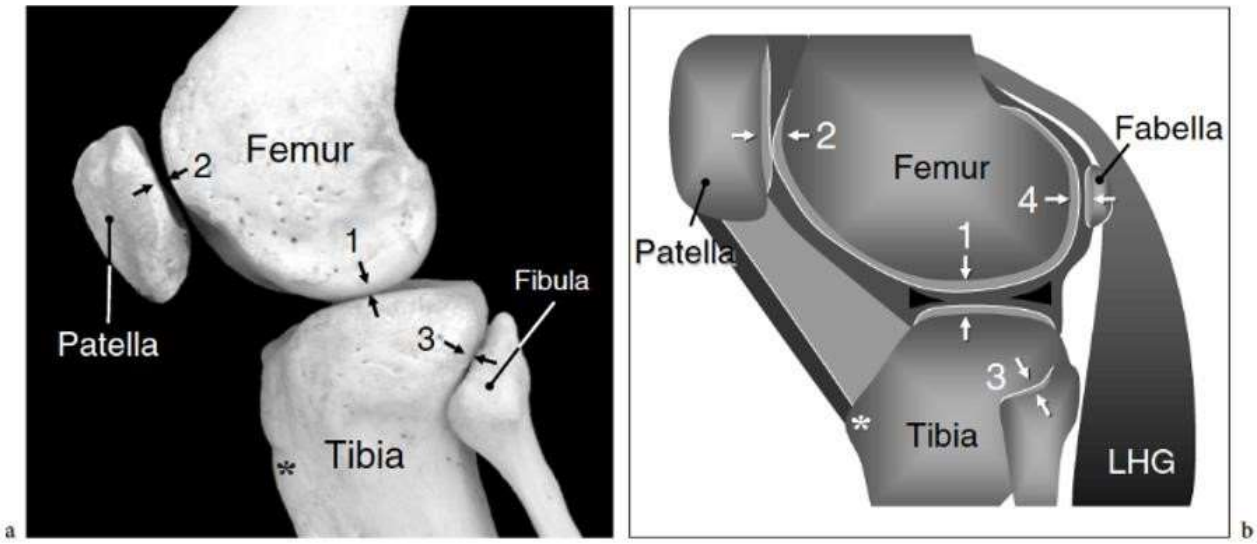

Fig. 14.1a,b. Knee joint. Articular anatomy. a Lateral view of the knee bones with b schematic drawing correlation illustrates the articular relationships among femur, tibia, patella and fibula. Four synovial joints are found in this region: the femorotibial joint (*1*), the patellofemoral joint (*2*), the superior tibiofibular joint (*3*) and the fabellofemoral joint. The femorotibial, femoropatellar and fabellofemoral joints communicate with each other and share a common synovial cavity. The superior tibiofibular joint communicates with the main knee cavity in approximately 10% of subjects. Observe the position of the fabella, included in the proximal tendon of the lateral head of gastrocnemius (*LHG*), and the anterior tibial tuberosity (*asterisk*), which gives insertion to the patellar tendon

Figuur 33: Bron Fontys Paramedische Hogeschool, Opleiding Fysiotherapie, Vakgroep anatomie 2016.

Het distale deel van de femur is opgebouwd uit een mediale en laterale condyl die gescheiden wordt door de fossa intercondylaire, De articulerende delen van beide condylen als de fossa zijn bedekt met een dikke kraakbeen laag. De laterale femur condyl dient onder andere als origo voor de m. popliteus en de laterale kop van de m. gastrocnemius. De laterale epicondyl dient als origo voor het ligament collaterale laterale. De mediale femur condyl dient als insertie voor de m. adductor magnus en de mediale kop van de m. gastrocnemius. De mediale epicondyl van de femur dient als origo voor het ligament collaterale mediale.

Het proximale deel van de tibia is opgebouwd uit twee plateaus. Deze worden gescheiden door een intercondylaire eminentia. De mediale en laterale mensicus liggen op beide tibia plateaus. Functies van de menisci zijn het absorberen van schokken, het verdelen van de belasting in het knie gewricht, een prorioceptieve functie en het begeleiden van bewegen. De tuberositas tibiae is aan de ventrale zijde van de tibia een bony landmark die dient als insertie voor de patella pees.

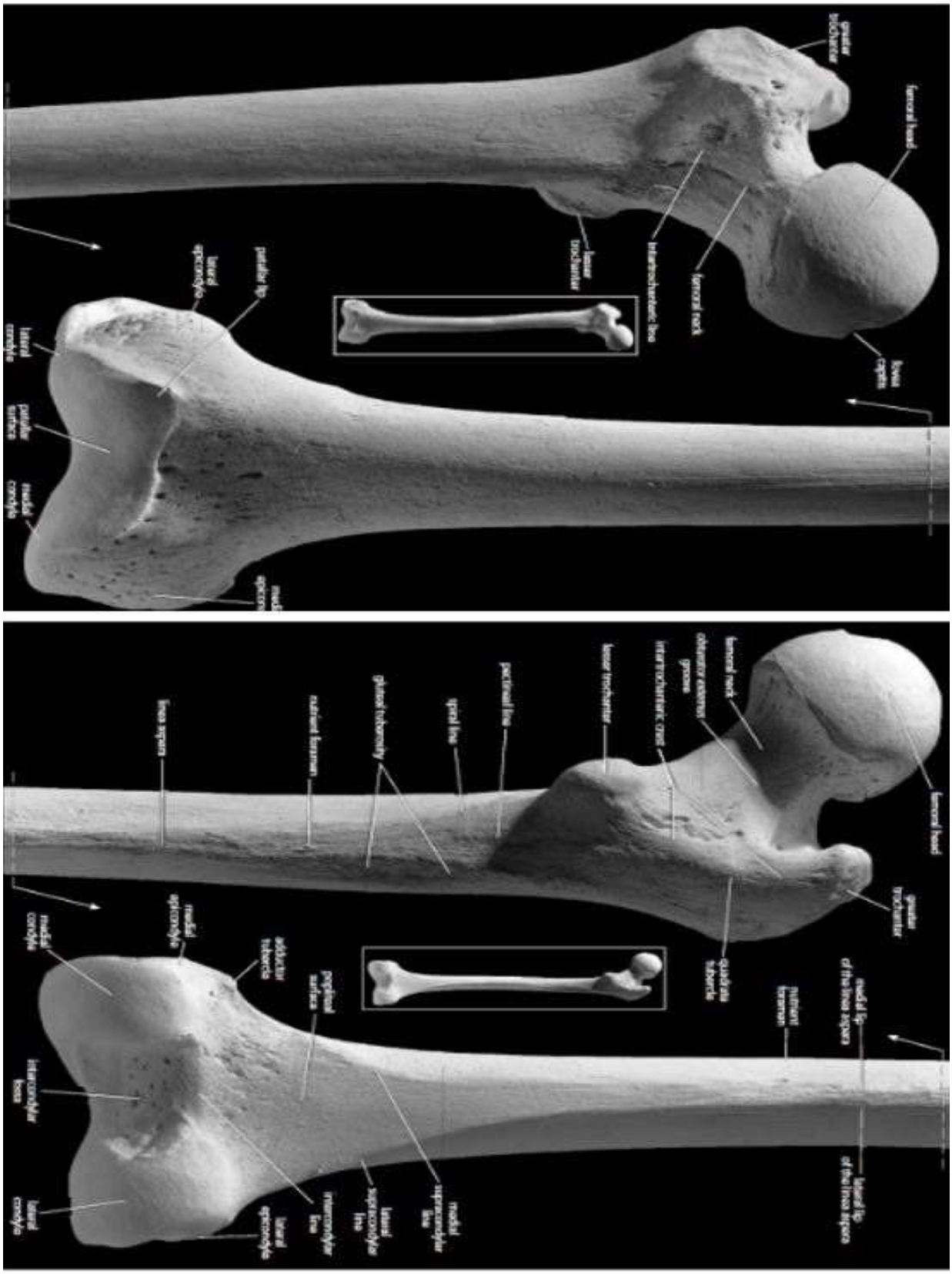

Figuur 34: Bron Fontys Paramedische Hogeschool, Opleiding Fysiotherapie, Vakgroep anatomie 2016.

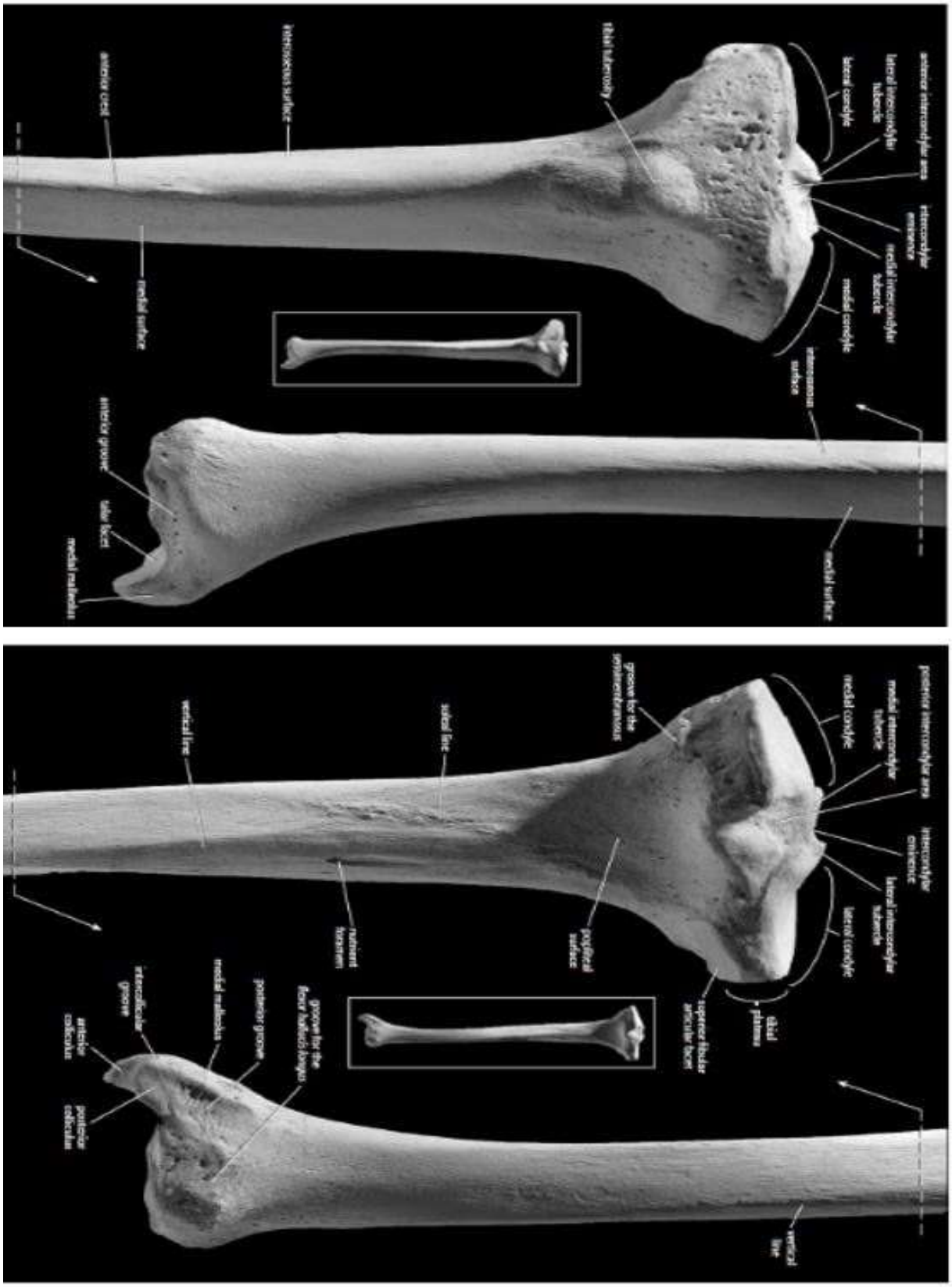

Figuur 35: Bron Fontys Paramedische Hogeschool, Opleiding Fysiotherapie, Vakgroep anatomie 2016.

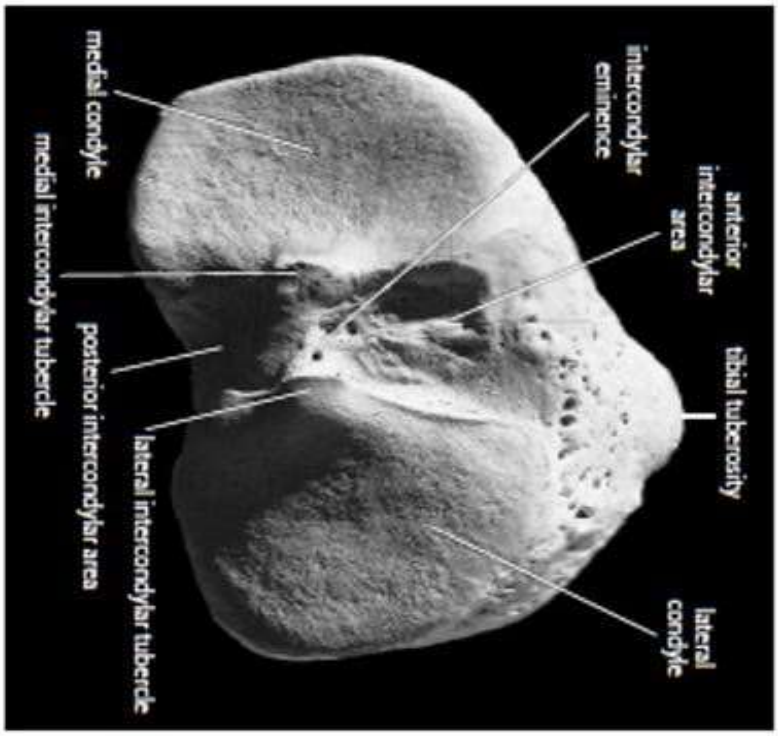

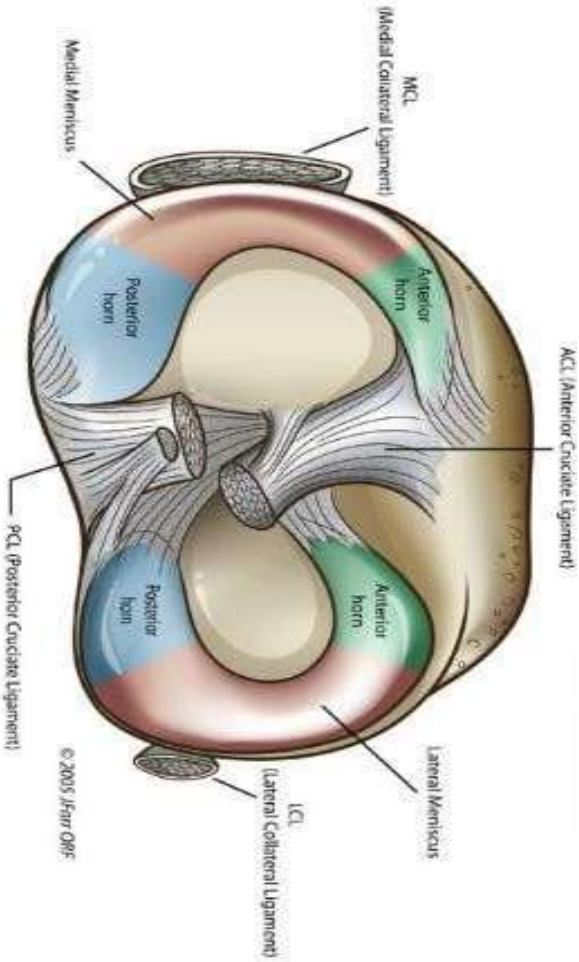

Figuur 36: Bovenaanzicht tibia, bron Fontys Paramedische Hogeschool, Opleiding Fysiotherapie, Vakgroep anatomie 2016.

De patella ligt in een groeve die wordt gevormd door de condylen. De bewegingen van de patella worden gestuurd door de m. quadriceps femoris en de retinaculae. Het ligament patellae of de patella pees loopt vanaf de tuberositas tibae naar de patella en waaiert hier als het ware over uit naar de m. quadriceps femoris. Juist proximaal van de tuberositas tibiae ligt de bursa infrapatellaris. Deze is normaal gesproken slechts gevuld met een zeer dunne vloeistoffilm en heeft als functie het geleiden van de kniepees over de tibia. Er bestaat een diepe infrapatellaire bursa en een oppervlakkige infrapatellaire bursa. Onder het ligament patellae ligt ter hoogte van de gewrichtsspleet het vetlichaam van Hoffa. Aan de bovenzijde en mediale zijde van de patella op het femur ligt de bursa suprapatellaris. Dit is in feite geen separate bursa maar een uitloper van het kniegewricht. Normaal gesproken is niet noemenswaardig gevuld met vocht. Boven op de patella ligt subcutaan de bursa prepatellaris, deze is normaal gesproken niet zichtbaar.

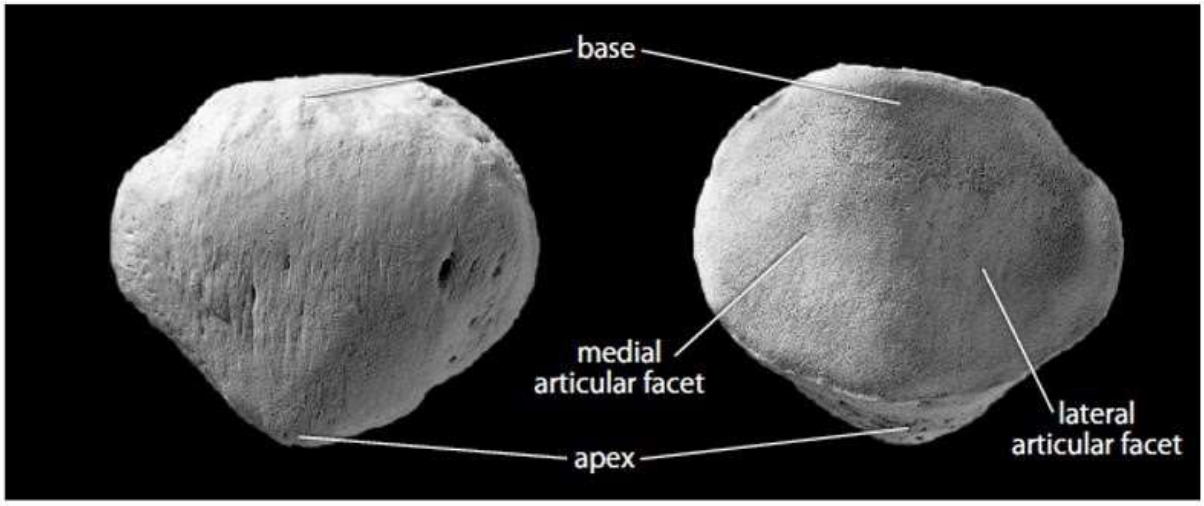

Figuur 37: Voor- en achteraanzicht patella, bron Fontys Paramedische Hogeschool, Opleiding Fysiotherapie, Vakgroep anatomie 2016.

Ligamenten

Aan de mediale zijde van de knie is het ligament collaterale mediale de belangrijkste stabilisator van het kniegewricht. De origo van het ligament is de mediale epicondyl van de femur en de insertie is ongeveer 6 cm distaal van de gewrichtslijn aan de mediale zijde van de tibia. Het ligament stabiliseert de knie bij valgusstress en exorotatie van de tibia t.o.v. de femur. Het ligament collaterale mediale heeft een trilaminaire structuur en bestaat uit 2 bladen, waarvan het diepe blad verbonden is met de mediale meniscus en het oppervlakkige blad is vergroeid met het gewrichts-kapsel. Het ligament is ongeveer 9 cm lang. Aan de laterale zijde van de knie is de belangrijkste stabilisator het ligament collaterale laterale. De origo van het ligament is de laterale epidondyl van de femur en de insertie is gelegen op het caput fibula. Het ligament stabiliseert de knie bij varus stress. Het ligament is niet vergroeid met het gewrichtskapsel. Het is dus een extracapsulair gelegen ligament.

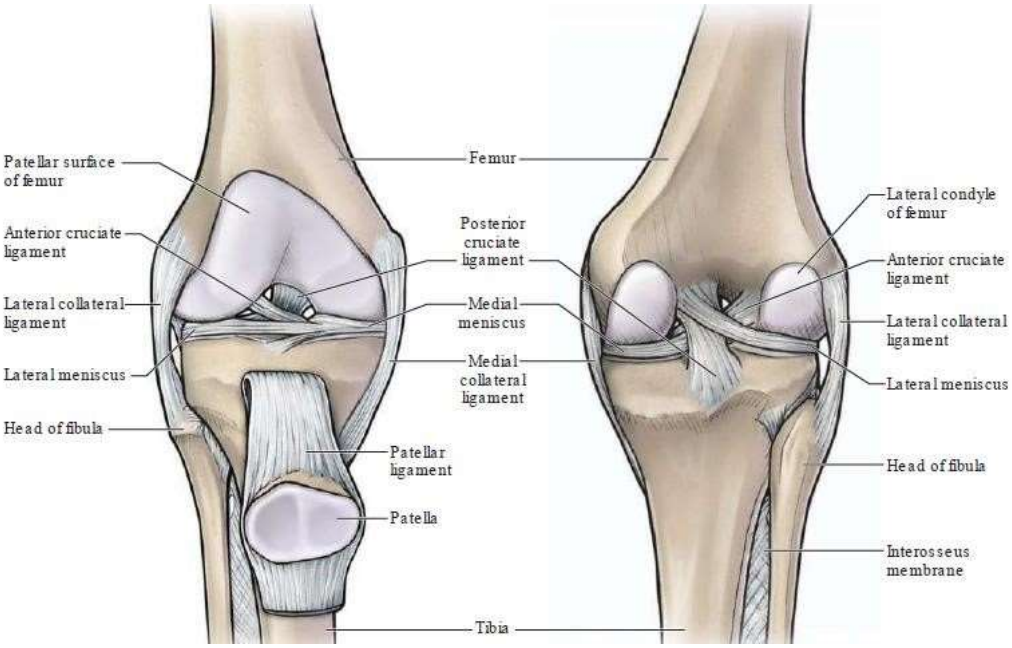

Figuur 38: Bron Dutton Orthopaedic.

De voorste kruisband (VKB) is het ligament dat wordt gezien als dé belangrijkste stabilisator van het kniegewricht. De VKB stabiliseert de knie vooral tegen anterior transeleren van de tibia t.o.v. het femur. De origo van de VKB ligt aan de binnenzijde van de laterale femurcondyl. De insertie ligt op het anterior deel van het intercondylare oppervlakte van het tibia plateau.
De achterste kruisband (AKB) loopt van de het laterale gedeelte van de mediale femurcondyl naar de intercondylare regio van het posterior deel van de tibia. De AKB stabiliseert de knie vooral bij het naar posterior transleren van de tibia t.o.v. het femur.

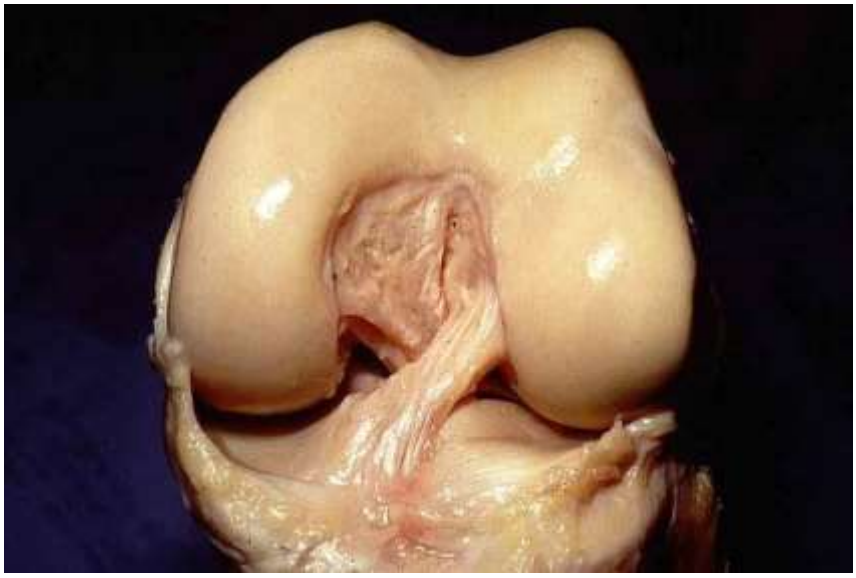

Figuur 39: Bron Fontys Paramedische Hogeschool, Opleiding Fysiotherapie, Vakgroep anatomie 2016.

Het ligament patella of de patella pees loopt van de apex patella naar de tuberositas tibiae. De 4 spieren van de m. quadriceps femoris vormen net proximaal van de patella een gezamelijke eindpees. Deze pees gaat met haar vezels via de patella over in het ligament patella of patella pees.

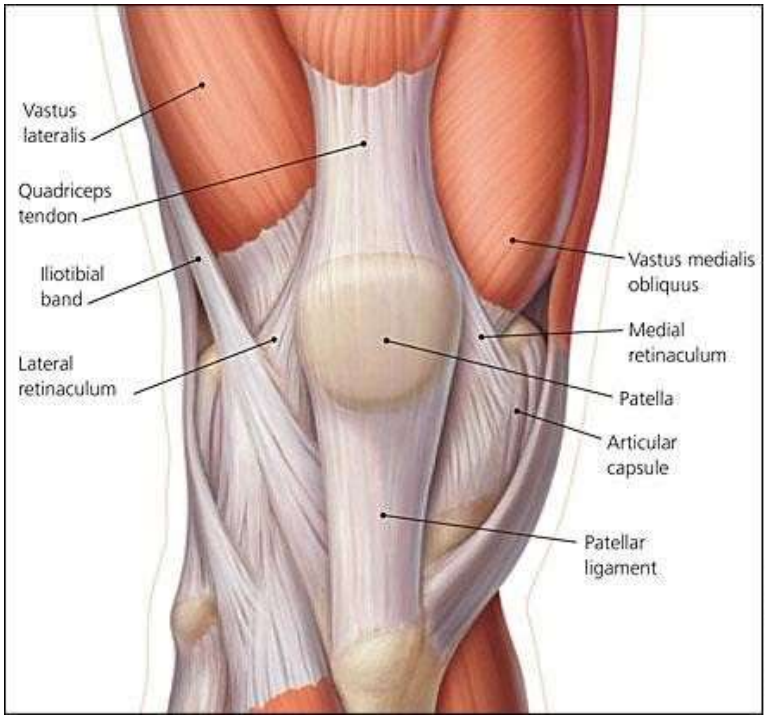

Figuur 40: Bron Fontys Paramedische Hogeschool, Opleiding Fysiotherapie, Vakgroep anatomie 2016.

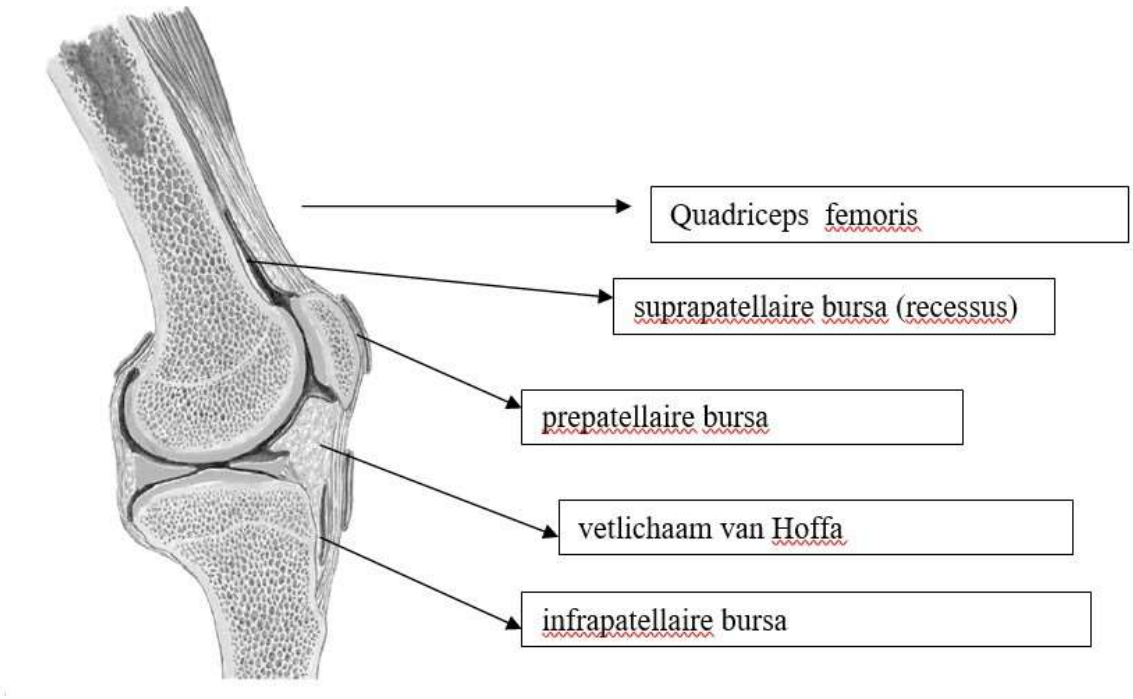

Figuur 41: Bron onbekend

Het mediale aanzicht van de knie wordt bepaald door de mediale femurcondyl, het tibiaplateau en de dorsomediaal gelegen hamstrings en adductoren. Aan de mediale zijde is soms een mediopatellaire plica aanwezig. Dit is een overblijfsel van de membranen die tijdens het embryonale stadium het mediale compartiment afscheiden van het laterale en tevens een afscheiding vormt tussen de knieholte en de suprapatellaire ruimte. Bij ongeveer 20% van de bevolking blijft een restant hiervan aanwezig. De plica loopt van het vetlichaam van Hoffa of van de voorzijde van de mediale meniscus naar de suprapatellaire bursa.
Het laterale aanzicht van de knie wordt bepaald door de laterale femurcondyl, het tibiaplateau, de fibula, de m. biceps femero insertie op de fibula en de tractus iliotibialis.

De knieholte

Het dorsale deel van het kniegewricht wordt bepaald door de m. popliteus, de koppen van de m. gastrocnemius en de hamstrings welke de benige structuren geheel verbergen. De m. popliteus loopt van de dorsomediale zijde van de tibia naar de laterale femurcondyl. De m. gastrocnemius insereert met twee hoofden aan de dorsale zijde van beide femurcondylen. Aan de mediale achterzijde van de knie bevindt zich de bursa semimembranosus. Deze bursa onder de pees van de m. semimembranosus staat in open verbinding direct, of indirect via de bursa gastrocnemii medialis, met de knieholte. Wanneer de bursa semimembranosus gezwollen is, wordt hij kniekuilcyste of
Bakerscyste genoemd, hij puilt dan uit naar dorsaal. Een kniekuilcyste is een aandoening die niet op zichzelf staat maar een uiting is van pathologie in de rest van de knie. Aandoeningen die een hydrops van de knie kunnen veroorzaken zijn een meniscuslaesie, arthrose, reumatoïde artritis. De zwelling ontstaat doordat er vocht vanuit het kniegewricht de bursa in loopt.

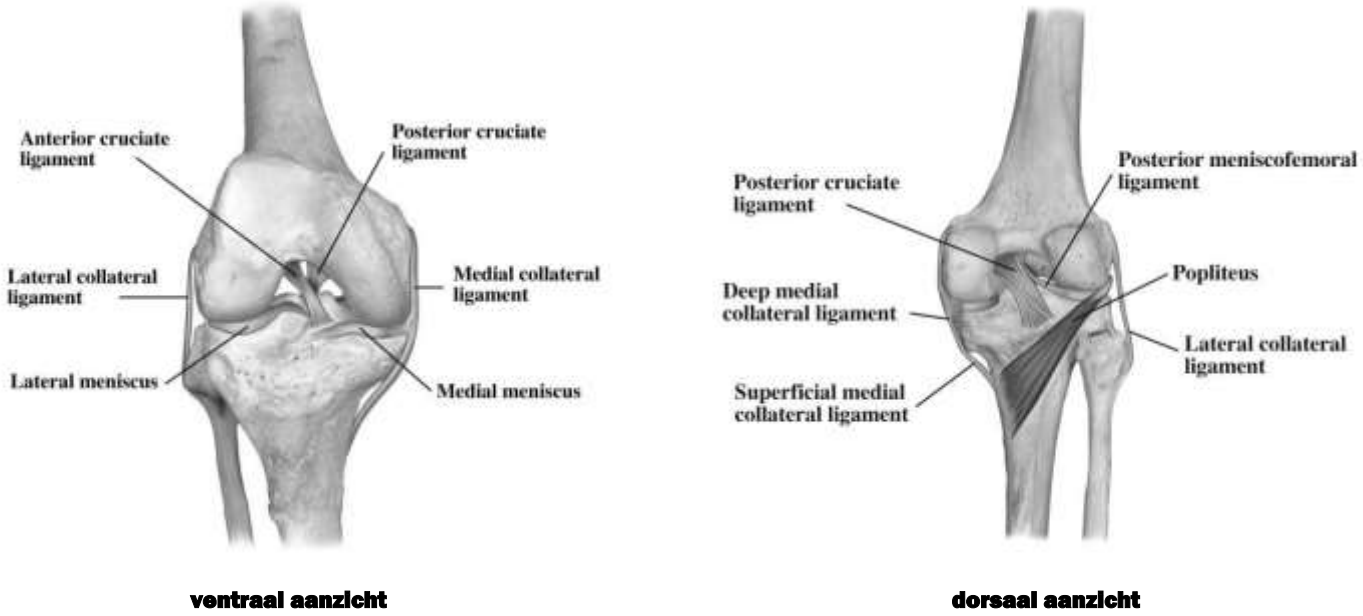

Figuur 42: Bron onbekend

6. Enkel, achillespees en voet

Anatomie

Het enkelgewricht kan verdeeld worden in een bovenste en een onderste spronggewricht. Het bovenste spronggewricht, het talo-crurale gewricht is een scharniergewricht. Dit synoviale gewricht wordt gevormd door de enkelvork en de trochlea tali, het cilindervormige gewrichtsoppervlak van de talus, ook wel talusrol genoemd. De enkelvork bestaat uit de distale uiteinden van de tibia en de fibula, bijeengehouden door twee sterke ligamenten: lig. tibiofibulaire anterius en posterius. Het distale gedeelte van de tibia articuleert samen met de talus. Het distale deel van de fibula heeft vooral een stabiliseren de functie voor de talus in het talo-crurale gewricht. De talus kan onderverdeeld worden in 3 delen. Het meest anterior deel is de talus kop en articuleert met het os naviculare. De nek van de talus is een smal en ruw gedeelte van de talus waar veel ligamenten op aanhechten. Het derde deel is de talusrol of romp van de talus. Dit deel van de talus articuleert met het distale deel van de tibia.

De bewegingsmogelijkheden in het bovenste spronggewricht zijn dorsaal- en plantairflexie. Vanaf de laterale malleolus lopen drie stevige ligamenten, verstevigingen van het gewrichtskapsel. Deze drie ligamenten vormen samen een 'T':

- Lig. talofibulare anterius
- Lig. talofibulare posterius
- Lig. calcaneofibulare

Het talocrurale gewricht maakt dorsaal- en plantairflexie mogelijk. De voor- en achterzijde van het gewrichtskapsel zijn ruim om deze bewegingen mogelijk te maken. Het voorste gedeelte van het gewrichtskapsel is ruim en laat een grote plantairflexie toe. Het gewrichtskapsel wordt aan de voorzijde niet versterkt door ligamenten.

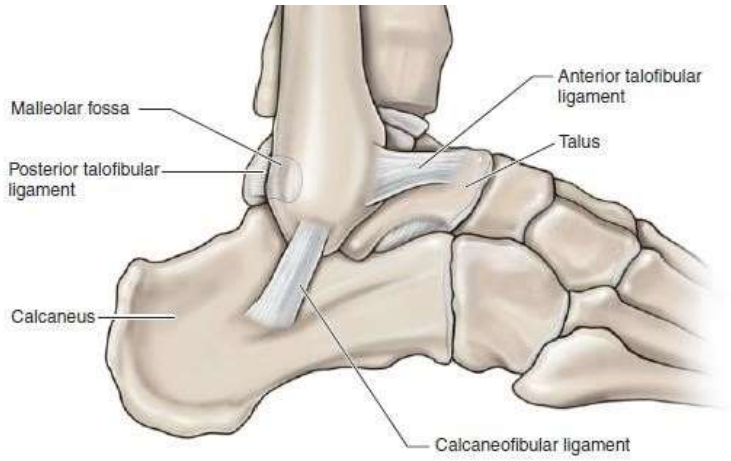

Figuur 43: Bron Dutton Orthopaedic

Het onderste spronggewricht wordt gevormd door het distale gedeelte van de de talus en het proximale deel van de calcaneus. De bewegingen die hier plaatsvinden zijn inversie en eversie. Het onderste spronggewricht wordt door de sinus tarsi in 2 gescheiden gewrichtsruimtes verdeeld, een anterior en posterior deel van het onderste spronggewricht. De sinus tarsi start distaal en anterior van de laterale malleolus en heeft een mediaal en posterior verloop en bevat naast bloedvaatjes, zenuwen en vet een ligamentair complex.

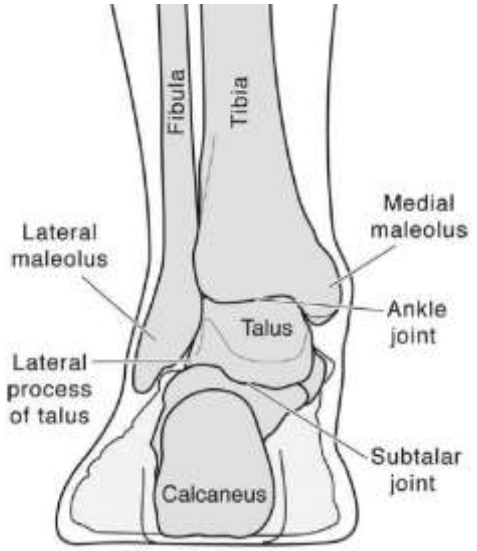

Bovenste spronggewricht

Onderste spronggewricht

Figuur 44: Dorsaal aanzicht bovenste en onderste spronggewricht, bron Fontys Paramedische Hogeschool, Opleiding Fysiotherapie, Vakgroep anatomie 2016.

Spieren

De spieren rondom het onderbeen en de enkel worden onderverdeeld in 4 verschillende compartimenten.

1. Voorste compartiment

In dit compartiment bevat de spieren die verantwoordelijk zijn voor de dorsaalflexie van de voet: -
m. tibialis anterior

- m. extensor digitorum
- m. extensor hallucis longis

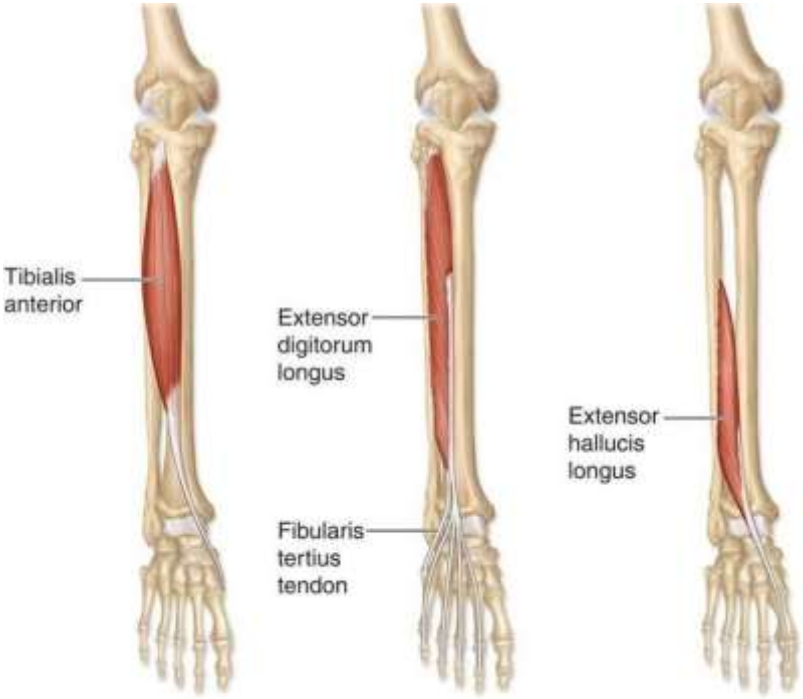

Figuur 45: Bron Anatomy & Physiology, Mcgraw-Hill International Edition.

2. Achterste oppervlakkige compartiment

In dit compartiment liggen de spieren die verantwoordelijk zijn voor de plantairflexie van de voet en die de insertie op het os calcaneus hebben:

- m. gastrocnemius
- m. soleus
- m. plantaris

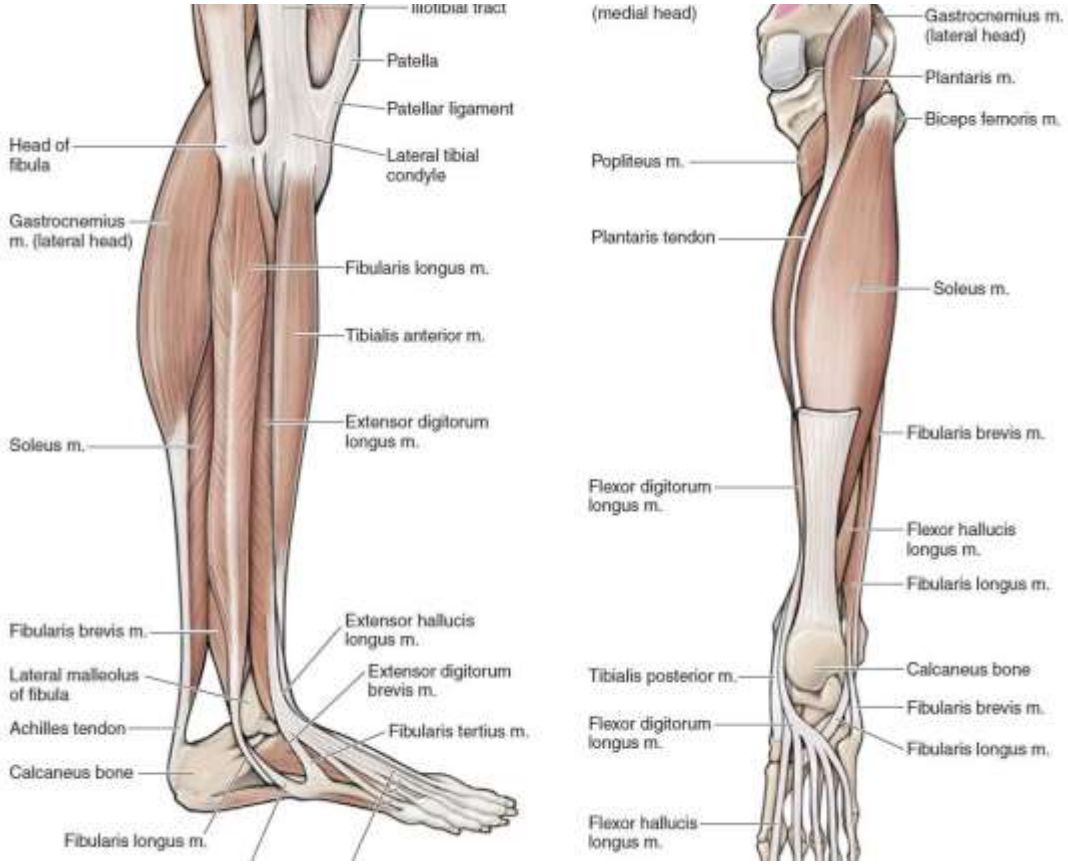

Figuur 46: Dutton Orthopaedic

3. Achterste diepe compartiment

Dit compartiment bevat de spieren die verantwoordelijk zijn voor de plantairflexie van de voet en die aan de posterior zijde van de mediale malleolus lopen:

- m. tibialis posterior
- m. flexor digitorum longus
- m. flexor hallucis longus

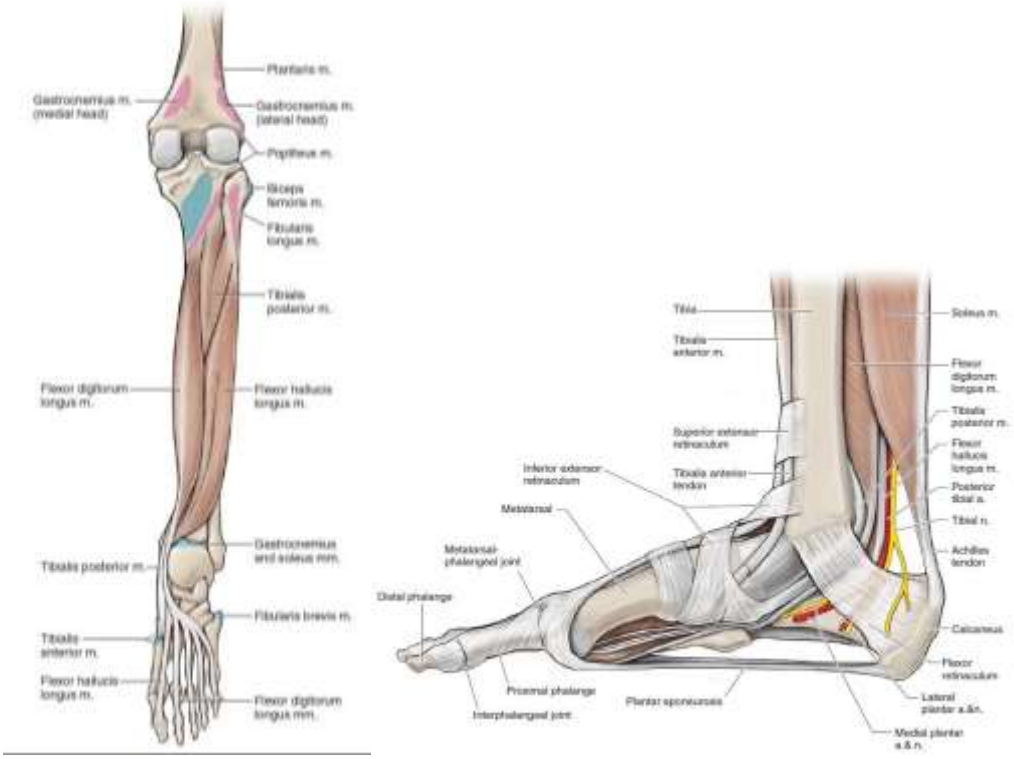

Figuur 47: Bron Dutton Orthopaedic

4. Laterale compartiment

In dit compartiment liggen de spieren die verantwoordelijk zijn voor plantairflexie en eversie van de voet en die aan de posterior zijde van de laterale malleolus lopen:

- m. peroneus brevis
- m. peroneus longus

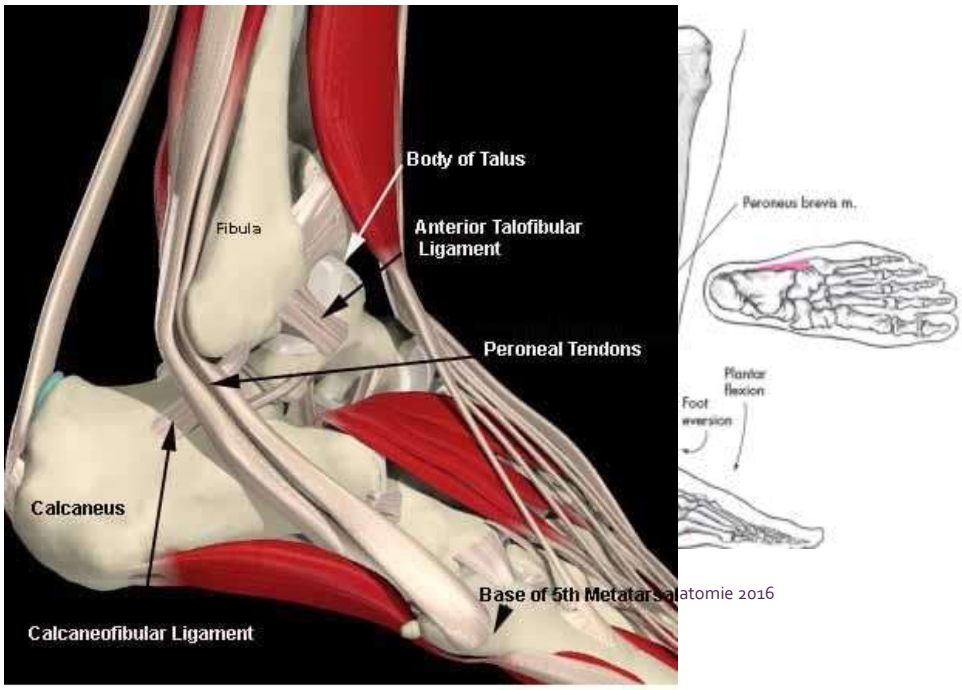

atomie 2016

Figuur 49: Bron Website Ortho on the web.

De achillespees is de gezamenlijke pees van de m. gastrocnemius en de m. soleus en vormt de sterkste en dikste pees in ons lichaam. Meestal heeft de m. plantaris heeft een eigen pees en insertie op de calcaneus. Het kan voorkomen dat de plantaris pees in het proximale deel van de achillespees aanhecht. De achillespees ligt direct onder de huid en het subcutane vet. Een belangrijke functie is plantairflexie van de voet. Ventraal van de pees bevindt zich de bursa retrocalcananea. Verder ventraal bevindt zich ook het Kagers vetlichaam, een met vet- en bindweefsel gevulde ruimte. Dorsaal van de achillespees direct onder de huid ligt een subcutane bursa. De achillespees wordt niet omgeven door een peesschede maar door een dun vlies: het peritendineum externum (paratenon), hierin lopen ook bloedvaten. Het middelste 1/3 gedeelte van de pees is in mindere mate gevascularisiseerd en na het dertigste levensjaar neemt de vascularisatie verder af. Het distale deel van de pees is ovaalvormig en ligt met de mediale zijde naar ventraal.

Ligamenten

De belangrijkste ligamenten rondom het bovenste spronggewricht worden verdeeld in een laterale groep en een mediale groep ligamenten.

1. De laterale groep ligamenten bestaat uit

- ligament talofibulare anterior
- ligament calcaneofibulare
- ligament talofibulare posterior

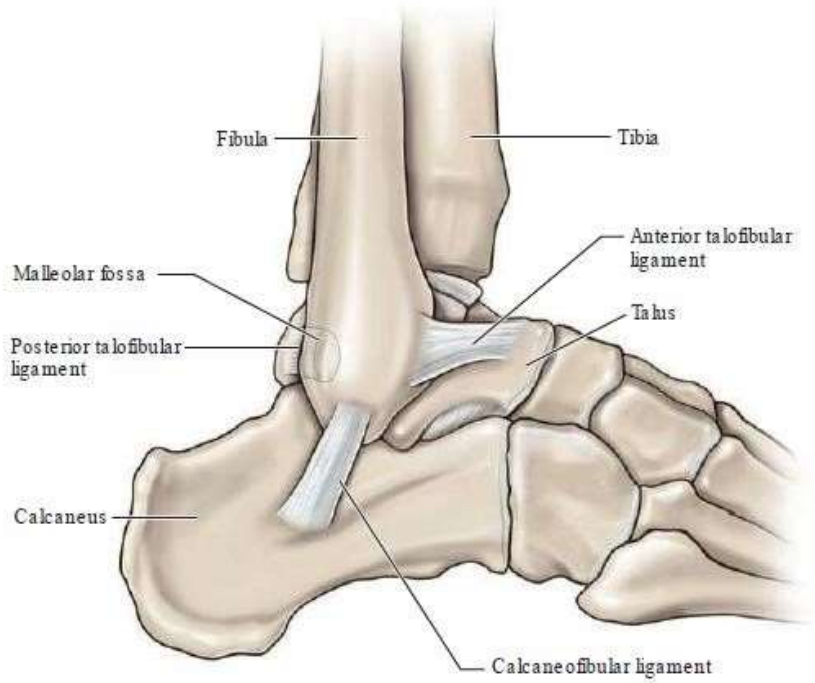

Figuur 50: Bron Dutton Orthopaedic.

2. De mediale groep ligamenten

wordt vanwege haar driehoekige vorm ook wel de deltoid ligamenten genoemd. En worden verdeeld in een oppervlakkige en een diepe laag ligamenten.

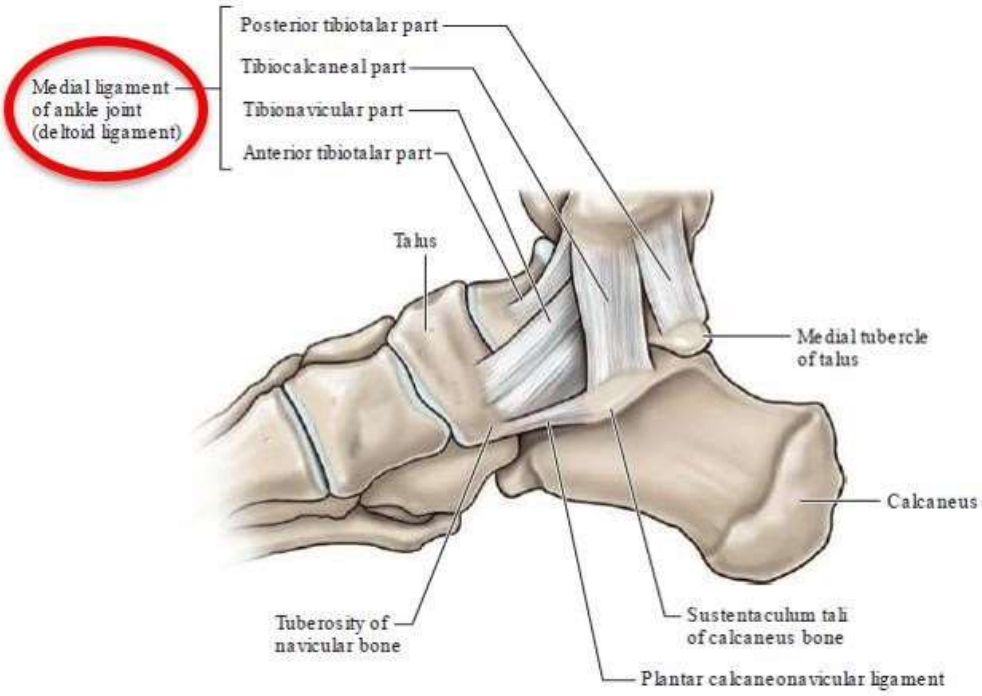

Figuur 51: Bron Dutton Orthopaedic.

Fascie plantaris

De fascie plantaris of de plantaire aponeurose vormt een sterke peesplaat aan de plantaire zijde van de voet. De origo ligt op het processus medialis tuber calcanei en loopt met vijf van elkaar gescheiden vezelbundels die uitstralen naar de distale phalanx. Deze fascie heeft tijdens het lopen en springen een belangrijke taak in het opvangen van belasting op de voet en het verdelen van deze belasting.

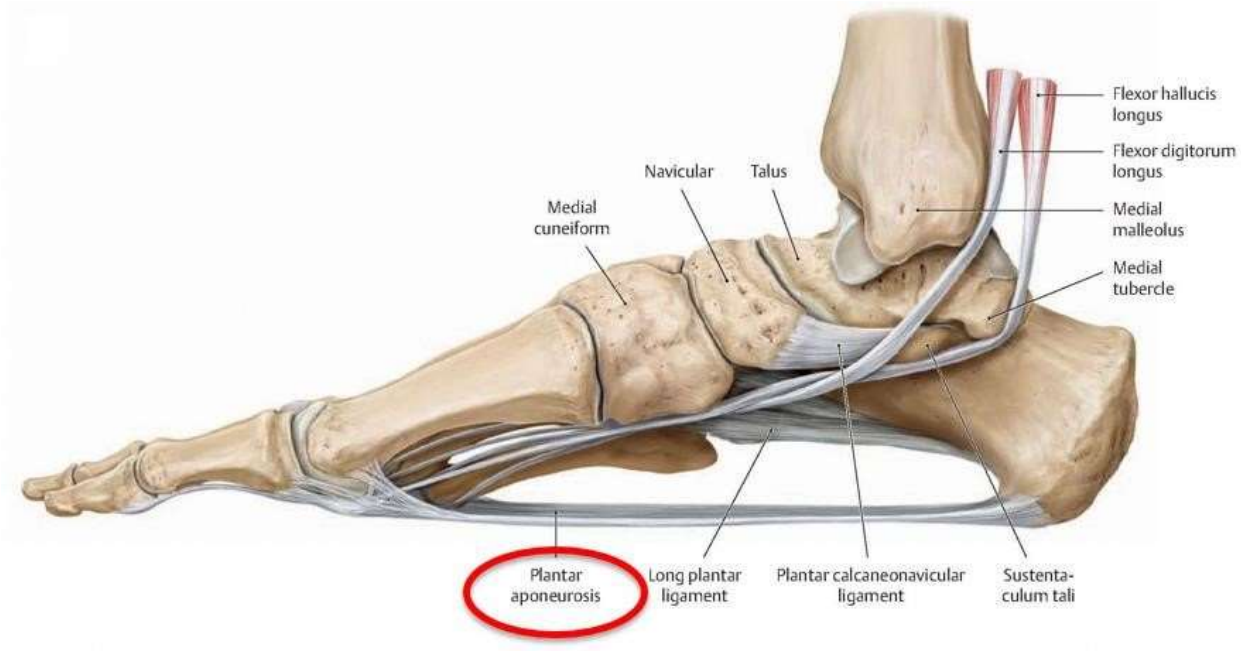

Figuur 52: Bron Dutton Orthopaedic.

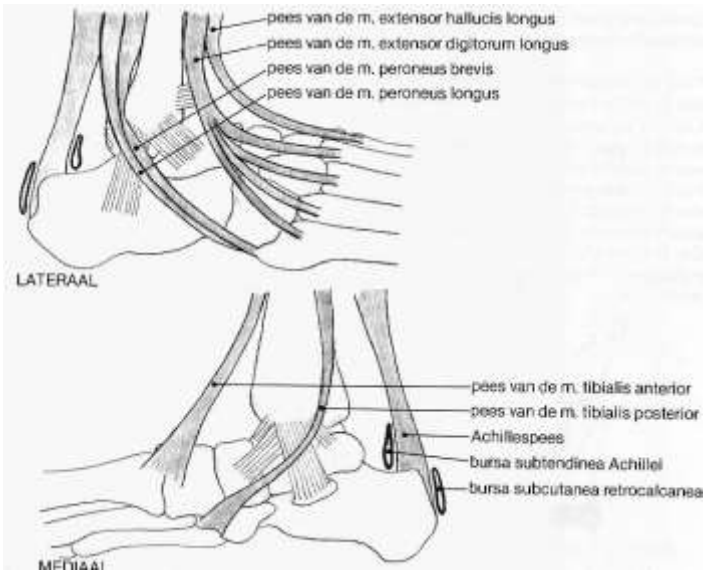

Figuur 53: Bron onbekenBelangrijke passieve enkel stabilisatoren die omzwikken voorkomen zijn het lig. talofibulare anterius, calcaneofibulare, talofibulare posterius en de syndesmosis tibiofibularis. De belangrijke actieve enkelstabilisatoren zijn de mm. peroneï en de m. tibialis posterior. Deze worden ook wel de teugels van de enkel genoemd.

De achillespees is de grootste pees in het menselijk lichaam en wordt gevormd door de pezen van de triceps surae ; m. gastrocnemius, de m .soleus en de m. plantaris. De pees is 15 cm lang, begint halverwege het onderbeen, fuseert 5 à 6 cm boven de insertie met de spiervezels van de m. soleus en insereert dorsaal aan de calcaneus.

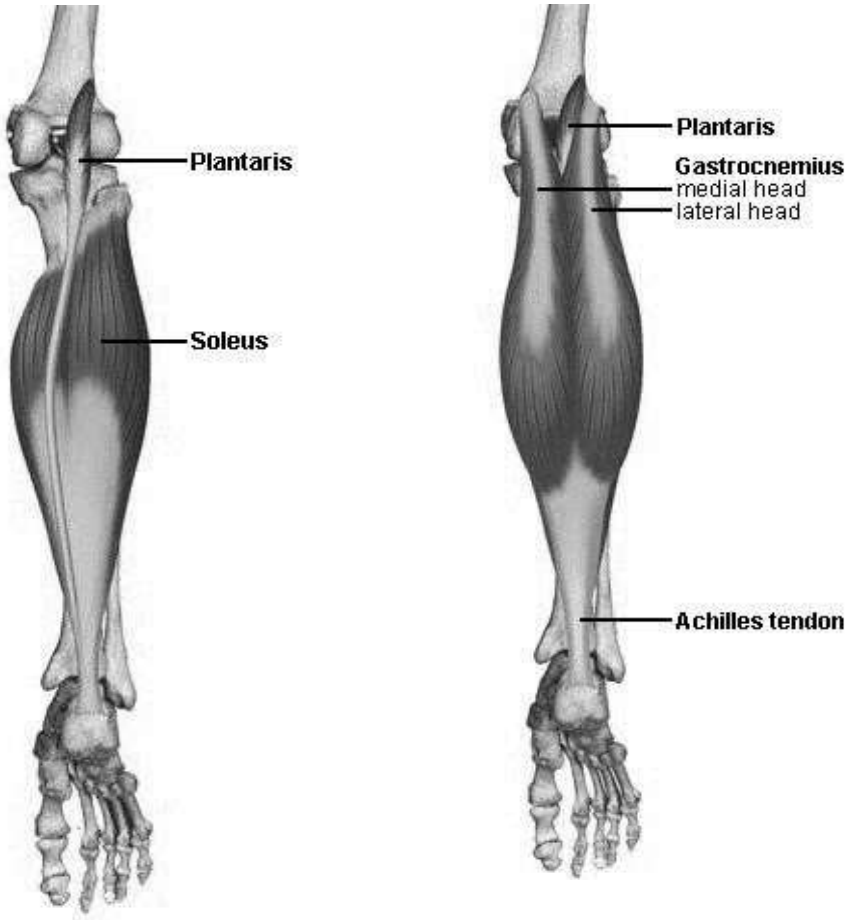

Figuur 54: Bron onbekend

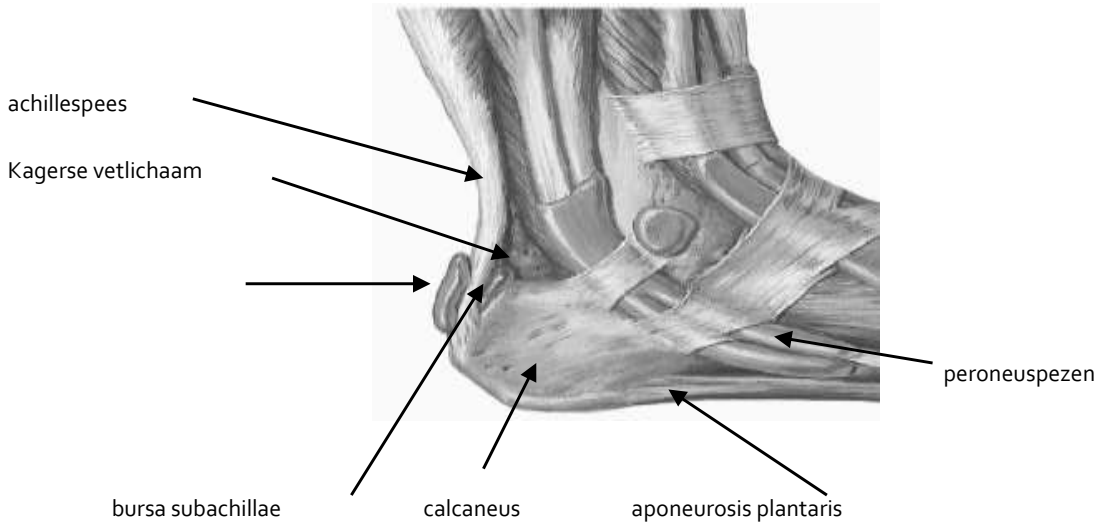

Figuur 55: Bron onbekend

Figuur 56: Bron onbekend

Literatuur

Dutton's Orthopeadic
Examination, evaluation and intervention
Mark Dutton
2016 Fourth edition
ISBN 9781259583100
McGraw-Hill Education

Fontys Parmedische Hogeschool, Opleiding Fysiotherapie, Vakgroep anatomie
2016 College anatomie jaar 2, onderwijsperiode 2.2

Maeseneer de, A. & Brigido, M. & Antic, M. Lenchik, L. Milnts, A. Vereecke, & E. Jager, T. & Shahabpour, M. (2015). **Ultrasound of the elbow with emphasis on detailed assessment of ligaments, tendons, and nerves**. European Journal of Radiology, 84 (2015): 671-681.

Athwal, G. & Scott P., & Rispoli, D. The distal biceps tendon: footprint and relevant clinical anatomy. The Journal of hand surgery 32, 8 (2007): 1225-1229.

Ultrasound of the musculoskeletal system
Bianchi, S. & Martinoli, C. 2007
ISBN 3540281630

Anatomy & Physiology
VanPutte, C. & Reagan, J. & Russo, A.
2014 Tenth edition
ISBN 978-1-259-06093-9
McGraw-Hill Education, International edition

Onderzoek van het bewegingsapparaat. Fysische diagnostiek in de algemene praktijk
Dr A.N de Wolf
1990 Tweede druk
ISBN 90 6016 522 5
Stafleu Van Loghem

Guidelines en Gamuts in Muskuloskeletal Ultrasound
Chhem & Cardinal
1999 0 47119755 6
Wiley-Liss

Thema-avond " Echografie van de schouder"
Fontys Eindhoven november
1998 P. Peterse, A de Gast, R
Geryszewski.

Atlas of Human anatomy
Frank H. Netter
ISBN 1-929007-11-6
Derde editie 2003
Uitgever: Icon learning systems

Functionele anatomie van de mens
Ludo Gregoire
ISBN 90-238-2135-1
1990
Uitgever: Spruyt van Mantem & De Does bv

Musculoskeletal Ultrasound
M. van Holsbeeck / J. Introcasso
Tweede editie 2001
ISBN 0-323-00018-5
Uitgever Mosby

Guidelines en gamuts in musculoskeletal ultrasound
R. Chhem & E. Cardinall
Eerste editie 1999
ISBN 0 – 4771-19755-6
Uitgever: Wiley-Liss

Reader Fysica van de Echografie
F. v/d Bogaard
In gebruik bij MBRT Haarlem / Groningen/ Eindhoven

Reader MSU-cursus Fontys 1999 / 2003
P. Peterse / R. Geryszewski
Echografie van de achillespees
Drs. M. Rutten
Artikel verschenen in Gamma nummer 3, maart 1993

Peripheral Musculosketal Ultrasound Atlas
S. Marcelis, B. Daenen, M. Ferrara, R Dondelinger.
1996
ISBN 0-86577–592-3
Uitgever: Thieme

Fontys Paramedische Hogeschool
Ds. Th. Fliednerstraat 2 (tegenover het Máxima Medisch Centrum)
5631 BN Eindhoven
Telefoon 08850 74334
E: fontyprohealth@fontys.nl
W: fontys.pro